Stanford University Library
MAY
23
1904

Über konservative Behandlung

der in den ersten Schwangerschaftsmonaten unterbrochenen Tubargravidität.

Inaugural-Dissertation

zur Erlangung der Doktorwürde

der hohen medizinischen Fakultät

der Königlichen Christian Albrechts-Universität zu Kiel

vorgelegt von

Sophus Leisner,

approb. Arzt aus Ellerbek bei Kiel.

Kiel 1903.

Druck von C. H. Jebens, Kiel-G.

Über

konservative Behandlung

der in den ersten Schwangerschaftsmonaten

unterbrochenen Tubargravidität.

Inaugural-Dissertation

zur Erlangung der Doktorwürde

der hohen medizinischen Fakultät

der Königlichen Christian Albrechts-Universität zu Kiel

vorgelegt von

Sophus Leisner,

approb. Arzt aus Ellerbek bei Kiel.

Kiel 1903.

Druck von C. H. Jebens, Kiel-G.

Nr. 104.
Rektoratsjahr 1902/03.
Referent: **Dr. Werth.**
Zum Druck genehmigt:
Dr. Fischer,
z. Z. Dekan.

Meinen lieben Eltern

in Dankbarkeit

gewidmet.

Digitized by the Internet Archive
in 2026

https://archive.org/details/uberkonservative0000soph

Überblicken wir die ausserordentlich angewachsene Litteratur der letzten Jahre über die ektopische Schwangerschaft, so wird fast ausnahmslos anerkannt, dass in fortgeschrittenen Fällen von ektopischer Schwangerschaft — bei Fortbestehen über den 3.—4. Schwangerschaftsmonat hinaus —, wo durch die Bildung der Plazenta eine Resorption des Eies schwer möglich wird, auf jeden Fall die schwangere Tube als maligner Tumor anzusehen und so schnell als möglich zu exstirpieren ist. Ebenso stimmen alle Autoren darin überein, dass, wenn eine Unterbrechung der Tubenschwangerschaft unter schweren Kollapserscheinungen mit dem Zeichen einer freien Blutung in die Bauchhöhle plötzlich auftritt, nur in der schleunigen Operation — selbst im Privathause — die einzige Rettung besteht. Nach dem Berichte Madleners (12) starben in 5 Jahren 5 Frauen an innerer Verblutung infolge Ruptur der schwangeren Tube, Fälle, die nicht operiert wurden.

In zwei Lager spalten sich schon die Autoren bei der Frage, wie man sich bei erhaltener Tubenschwangerschaft in den ersten drei Monaten verhalten soll. Wenn sich auch der weitaus grösste Teil der Gynäkologen auf die Seite der Operateure schlägt, die, sobald ein deutliches Wachstum des Eies erkannt ist, unter jeder Bedingung die schwangere Tube wegen der stets drohenden lebensgefährlichen Blutung entfernen wollen, so treten doch noch die Winckelsche Schule, Rumpf, Baude, Kowalewicz, einige russische Autoren, Gollet, Jepson, Minatoff und etliche amerikanische Gynäkologen für eine Tötung der Frucht durch Morphiumeinspritzung resp. durch Galvanisation ein. Die meisten, besonders die deutschen Autoren, verwerfen jedoch diese Methoden nicht nur als unsicher und unnütz, sondern als direkt gefährlich. Einmal sei die Wirkung des Morphiums auf das

Leben des Embryo unsicher, dann aber könne, wie die neueren Untersuchungen von Füth, Krönig (9), Ulesko-Straganowa (18) u. a. gezeigt haben, selbst nach Abtötung des Eies durch die destruierende Wucherung der Langhansschen Zellen der Chorionzotten in die Tubenmuskulatur und Gefässe zu jeder Zeit eine Ruptur der Tube mit tödlicher Blutung eintreten; ferner könne durch die Injektion eine Infektion des Fruchtsackes — Vereiterung und Verjauchung — mit folgender Peritonitis zu stande kommen; ausserdem könne man leicht, da man stets im Dunkeln tappe, statt des Eisackes eine geblähte Darmschlinge anstechen und damit eine Perforations-Peritonitis heraufbeschwören, wie von Prochownik (14a) ein Fall beschrieben ist.

Ausserordentlich verschieden und direkt widerstreitend sind auch jetzt noch die Ansichten der Gynäkologen über den Weg, den man bei einer vor dem 3. Monat unterbrochenen, ektopischen Schwangerschaft einschlagen soll. Prochownik (14c), Schauta (11), Martin, Krönig (9) u. a. halten bei jeder unterbrochenen Ectopica — mag nun eine abgekapselte Hamatocele bestehen oder nicht — im Prinzip die Entfernung der schwangeren Tube auf abdominalem oder vaginalem Wege für indiziert, da die operative Therapie nicht nur die besten Dauerresultate, sondern auch vorzügliche, primäre Operationserfolge gäbe und die Mortalitätsziffer nur minimal sei. Direkt entgegengesetzter Ansicht sind die auf konservativ-exspektativem Standpunkte stehenden Gynäkologen, wie Fehling (5), Abel, Hegar, v. Winckel, v. Scanzoni (16) (Leipziger Klinik), die Wiener Klinik u. a. bei der Behandlung der früh unterbrochenen graviditas ectopica. Scharf und prägnant präcisieren ihren mehr konservativen Standpunkt Veit (19), Thorn (17), Dobbert (3) u. a., die eine in den ersten drei Monaten unterbrochene Extrauterina operativ angreifen, solange sich das ovulum noch in der Tube befindet — was sicher oft recht schwer zu diagnostizieren ist —, dann bei Nachschüben von Blutung in die Hämatocele, oder wenn aufgetretenes Fieber die Zersetzung der Hämatocele anzeige; sonst aber verhalten sie sich bei abgekapselter Haematocele zunächst exspektativ.

Auffallend widersprechend sind die beiden einzigen grösseren Zusammenstellungen über ihre konservativ und operativ behandelten Fälle von ektopischer Schwangerschaft, die ich in der Litteratur gefunden habe, die von Prochownick (14c) über 139 Fälle und die aus der Zweifelschen Klinik von v. Scanzoni (16) über 107 Fälle.

Die schon älteren Statistiken von Schauta, Zweifel, v. Schrenck u.a. sind hier nicht berücksichtigt worden, weil diese — worauf Thorn (17b) aufmerksam macht — aus der Litteratur geschöpft sind und deswegen absolut keinen genügenden Aufschluss über das Verhältnis der exspektativen und operativen Therapie geben können. Ebenso werde ich nicht näher eingehen auf die Arbeiten von Ihm (7), Ohl (13), Lindenthal (11), Reichert (15), da in den drei letzten gar keine, in der Ihm'schen Arbeit nur 11 (von 20 konservativ behandelten Fällen) Dauerresultate vorliegen. Leider hat Dobbert (3) in seiner ausführlichen Arbeit die 14 konservativ behandelten Fälle seiner »Sechzig Fälle in frühen Entwicklungsstadien unterbrochener Tubenschwangerschaften« garnicht gewürdigt, so dass Vergleiche zwischen seinem und unserem Material nicht angestellt werden können.

Prochownick, der lange an der konservativen Behandlung der Ectopica festgehalten hat, erblickt jetzt mit Rücksicht auf seine ausserordentlich ungünstigen Erfolge in dieser Behandlungsart »in einem möglichst frühzeitigen, abdominalen Eingriff den besten und bewährtesten Konservativismus«, v. Scanzoni weist dagegen an dem Material der Leipziger Klinik nach, dass trotz sehr günstiger, operativer Erfolge die rein konservativ behandelten Fälle ein weit besseres Resultat als die operierten Fälle lieferten. Freilich vertritt Krönig (9) gerade auf Grund des von v. Scanzoni verarbeiteten Materials einen mehr operativen Standpunkt, da, wie er erklärt, einmal unter den operierten Fällen der Klinik viele prognostisch weitaus ungünstigere Fälle sich befunden hätten, dann aber die Gefahr der Tubenwandzerstörung bei konservativer Behandlung noch so lange bestehe, als das Ei oder Eireste sich in der Tube befänden.

Prochownick, v. Scanzoni sowie auch Ihm machen

auf das — wie sie selbst sagen — für sichere Schlüsse doch noch zu kleine Material hin und fordern zu weiteren Untersuchungen in dieser Richtung auf. Die folgende Auseinandersetzung soll nun zeigen, welche Stellung die Kieler Frauenklinik nach ihren Erfahrungen über konservative Behandlung frühzeitig unterbrochener Tubenschwangerschaft zu der schon viel diskutierten Frage nehmen muss.

Während der Jahre 1890—1901 (einschl.) kamen an der hiesigen Klinik 123 Fälle von ektopischer Schwangerschaft zur Beobachtung, von denen 38 rein konservativ behandelt, 2 wegen Vereiterung bezw. Verjauchung der Haematocele retrouterina von der vagina aus incidiert und 83 radikal — fast ausnahmslos — auf abdominalem Wege operiert wurden. Im folgenden werde ich nur die 38 konservativ behandelten sowie die 2 anfangs konservativ behandelten, dann jedoch wegen Vereiterung nachträglich incidierten Fälle betrachten. Von anderer Seite wird später auf die Ergebnisse der operativen Therapie eingegangen werden.

Ich lasse nun zunächst die Auszüge aus den Krankengeschichten mit Blutungskurven und Dauerresultaten in tabellarischer Übersicht folgen:

Tabellen.

№	Personalien	Anamnese	Aufnahmebefund
1.	Fr. N., Sergeantenfr. 39 J. alt. Tondern.	VII. para. Letzte Geburt vor 6 Jahren. Angeblich immer schwere Wochenbette. Im Juni geringe Graviditätsbeschwerden. Brüste geschwollen. Anfang M. VII. plötzlich starke Schmerzen, wehenartig. Übelkeit. Erbrechen. Grosser Tumor im Leib von Pat. gefühlt. Harndrang. Blutung s. Blutungskurve. [* Schmerzen]. Keine Decidua beobachtet. Während des Klinikaufenthaltes Roseola syphilitica. 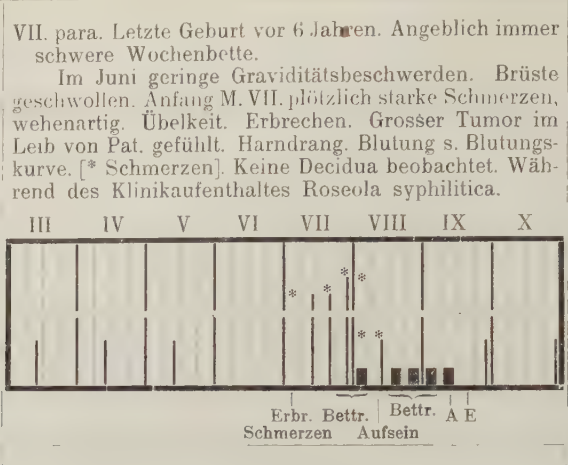 	10. IX. 90. Pat. sieht anämisch Narkose: In der l Unterbauchseite bis ca oberhalb der Symp reichend ein nicht d empfindlicher Tumor. nicht vergrössert, nich pfindlich, anteflektiert. hinten und neben der ein gut mannsfaustgr Tumor, ziemlich derb, g mässig rund, frei bewe vom Ut. trennbar. — Tumor ist nach Ang der Pat. anfangs viel gr gewesen.)
2.	Fr. Schm., Arbeiterfrau, 38 J. Kiel-Gaarden.	IV. para. l. Partus vor 7 Jahren. Vor 2 Jahren 8 Wochen bettlägerig wegen Parametritis. Menses 2 mal schwächer als gewöhnlich. Plötzlich heftige, schneidende, wehenartige Schmerzen, in geringerem Grade fortdauernd bis zur Aufnahme. Keine Decidua beobachtet. 	Pat. stark anämisch. Portio ganz an d Beckenwand stehend, g derb. In der l. Beckenl kugelig sich in die Sc vorwölbend bis an Beckenwand reichend sich hartanfühlender gänseeigrosser Tumor, tuierend; am unteren ein besonders empfind Strang.
3.	Fr. F., Arbeiterfrau, 41 J. Seth/Sülfeld.	II. para. l. Partus vor 11 Jahren. Vor 5 Jahren erkrankte Pat. mit heftigen Unterleibsschmerzen ähnlich den jetzigen. 5 Wochen zu Bett. Vom Arzt wurde damals eine Unterleibsgeschwulst konstat. Menses 2 mal ausgeblieb. Keinerlei Schwangerschaftsgefühl, nur Völle im Leibe. Plötzlich während der Blutung starke, wehenartige Schmerzen (s. Kurve). Keine Decidua.  	Anämisches, kachekti Aussehen. Narkose: Ut. retr tiert, kaum vergrössert weich. In der r. hin Beckenseite reichlich nereigrosser Tumor, de Uteruskörper nahe an im äuseren Abschnitt fe medianen Abschnitt du fluktuierend erscheint durch einen dünnen S mit dem corp. ut. ve den ist.

Therapie	Entlassungsbefund	Dauerresultate.
ngs 4 Woch. Hause Bett- ; Aufstehen; vermehrte chmerzen. ikaufenthalt —16. IX. 90. r. hthyol - Ein- reibungen, isse Bäder.	16. IX. Tumor kaum verkleinert. Zur antisyphilitischen Kur verlegt nach der medizinischen Klinik.	28. X. 90. Links vom Ut., deutlich getrennt, gänseeigrosser Tumor, frei beweglich, nicht empfindlich, derb sich anfühlend. — Condylom lat. an den Labien. Brief vom 21. VII. 02. Noch einige Zeit nach der Entlassung (90) Schmerzen in der l. Seite; erst nach ca. 4 Monaten völlig gesund. Seit einigen Jahren heftige Kreuz- und Kopfschmerzen (Lues?). Erbrechen. Druck auf Blase. Nicht voll arbeitsfähig in den letzten Jahren; sieht angeblich wohlgenährt und gesund aus. Menses nach der Entlassung 1 mal sehr stark, dann regelmässiger als früher. Jetzt seit 4 Jahren (im 48. Jahr) Menopause. Keine Gravidität seit der Entlassung.
I.—4. III. 90. ruhe, rbeutel, ral. hydrat, chtwarme Umschläge, che (heisse), tzt Massage.	Portio gross, vorne stehend. Ut. nach rechts hinten retrovertiert, fixiert Vom Ut. bis zur Beckenwand l. hinten reichend, ein flaches, etwas höckeriges, hartes, nicht empfindliches Exsudat, von ca. 2 cm Dicke; auch im Douglas undeutliche Resistenz.	11. III. 90. Nach der Entlassung Wohlbefinden. Moorbeutel wird weiter empfohlen. 1902 nicht aufzufinden.
Hause 10 Tg. Bettruhe. ik: —22. II. 90. e, Opium, hyol, er Massage, nach schlech- es Befinden).	12. II. Tumor lappig, derb, hühnereigross, etw. flacher, nicht mehr deutlich fluktuierend. 22. II. Nach Massage: Tumor etwas grösser, kaum druckempfindlich.	Brief vom Juli 1902. Seit Entlassung Schmerzen im Leibe unterhalb des Nabels fast ständig. »Schwerer Druck im Leibe.« Geringer Harndrang. Auch jetzt noch nicht vollkommen arbeitsfähig. Menopause mit 43 Jahren. Keine Gravidität nach der Entlassung.

№	Personalien	Anamnese	Aufnahmebefund
4.	Frl. Sch., Meiereimädchen, 26 J. Lindau/Gettf.	I. para. Vor 10 Jahren im 16. Lebensjahre 7wöchentliches Cessieren der Menses. Kein subjektives Schwangerschaftsgefühl. Plötzliche, starke wehenartige Schmerzen, besonders im r. Hypogastrium und Kreuz, dabei erschwertes Wasserlassen und Harndrang. Keine Decidua beobachtet. 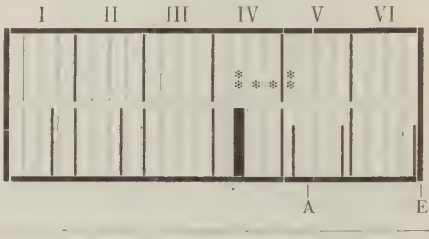	Ziemlich anämisches sehen. Oberhalb der Sym bis zur Spinallinie deutliche Resistenz, lich empfindlich. Ut. deutlich von der Gesch zu sondern, jedoch seine verschiedene K stenz am l. Umfange Geschwulst zu erke Der Fundus hebt sich von der unterliegende schwulst ab. corp. ut. s nicht merklich vergrö HintereScheidenwand vorgewölbt.
5	Fr. J., Arbeiterfrau, Kiel.	III. para. Letzter Partus vor 1 Jahr. Im letzten Wochenbett 1 Tag Fieber, sonst normal. 6wöchentliches Cessieren der Menses. Keine subjektiven Schwangerschaftszeichen. Geringe, wehenartige Schmerzen während der Blutung. An einem Tage Abgang von kleinen Blutkoagula (Decidua??) Ger. Fieber! 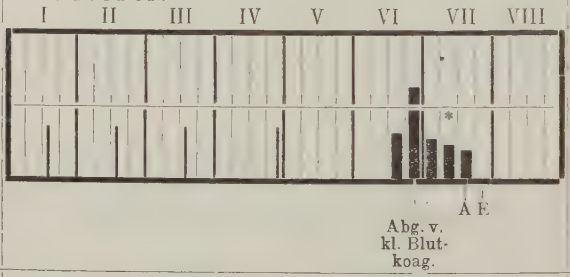	Stark anämisches Auss Narkose: Ut. anteflek Im h. Scheidengewölbe weiche diffuse Resisten 2—3 Finger Dicke. Vom tum aus fühlt man Douglas eine weiche, Schneeballknirschen tende Schwellung übe noch deutlich beide erhaltenen Douglasf Der Tumor ist im g kaum frauenfaustgross Nach der Un suchung 38,8° im tum.
6.	Fr. T., Malerfrau, 39 J. Kiel (Altona).	II. para. Letzter Partus vor 14 Jahren (forceps). 1889. Graviditas tubaria dextra. Laparatomia; Salpingectomia dextra. Operationsbefund betr. d. linke Ovar. und Tube: l. Tube an der hinteren Fläche des lig. latum und dem Ovarium durch Bindegewebsstränge fixiert, sonst normal. 1891. Pat. fühlte sich schwanger, starke Blutung (s. Kurve). Plötzlich wehenartige Schmerzen im l. Hypogastrium und Unterleib mit dem Gefühl, »als wenn inwendig e. Körper heruntergerutscht wäre.« Keine Decidua. 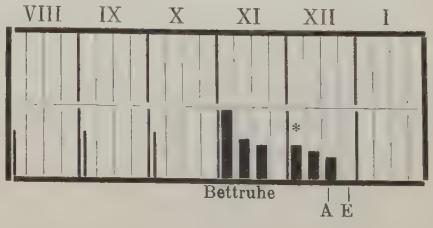	Mässig anämisch. Ut. nicht vergrösser l. Scheidengewölbe mehrere Finger dicke, tuierende Schwellung, druckempfindlich. Im ten Parametrium nich tasten.

Therapie	Entlassungsbefund	Dauerresultate.
.—26. VI. 91. ruhe, rbeutel, ter heisse Sitzbäder, Massage.	Links neben dem retrovertierten Uteruskörper ein hühnereigrosser mit dem Ut. und der Beckenwand zusammenhängender Tumor. Ut. frei beweglich. Im h. Scheidengewölbe Resistenz, aber keine deutlichen Exsudatreste. Die rechte Douglasfalte verdickt. Nur der Ut. etwas empfindlich, nicht der Tumor. Keine Adhäsionen fühlbar.	1892 nach Amerika verzogen.
nik: —27. VII. 91. ruhe, rbeutel, blase, sse Sitzbäder.	Ut. anteflektiert, normal gross, Parametrien frei. Keine Schwellung mehr nachweisbar.	14 Tage nach der Entlassung Ruhe zu Hause. Darnach vollkommen beschwerdefrei und arbeitsfähig. 95. Endometritis. Cervikalkatarrh. Ut. normal gross, anteflektiert. Parametrien frei. Hinter dem Ut. per rectum eine leicht empfindliche Schwiele tastbar. Keinerlei erhebliche Beschwerden. 02. Befund idem. Menses regelmässig. III. 93. Partus maturus. Wochenbett normal. Kind lebt. Seitdem keine Gravidität wieder.
nik: XII.-24.XII.91. ettruhe, isblase, chthyol.	Schwellung über dem l. Scheidengewölbe scheinbar geringer. Keine Druckempfindlichkeit.	Brief. 26. VII. 02. Nach der Entlassung noch eine ganze Zeit Schmerzen im Leib und Beschwerden bei Wasserlassen, jetzt vollkommen beschwerdefrei. Keine Gravidität seitdem. Menopause seit 2 Jahren (47 J.)

№	Personalien	Anamnese	Aufnahmebefund
7.	Fr. Fl., Maschinenbauerfrau, 33 J. Kiel.	II. para. Letzter Partus vor 10 Jahren. Sehr häufig Harndrang von wechselnder Stärke. Im Kindesalter Skrophulose, später viel an fluor albus gelitten. Menses stets unregelmässig. 8 wöchentliches Cessieren der Menses. Kein Schwangerschaftsgefühl; Blutung. Starke Schmerzen im Unterleib und im r. Hypogastrium; Stuhl schmerzhaft. Harndrang. Keine Decidua. 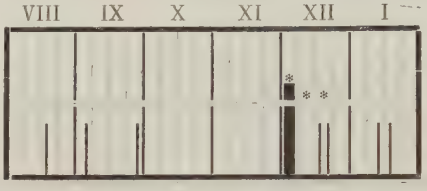	Kein anämisches Aussehen. Narkose: Ut. rekliniert. Fundus scheinend durch zarte häsionen fixiert, vergrö Vorn über d. rechten S dengewölbe ein zie derber, gut apfelgrosse sonders im äusseren höckeriger Tumor; der diane Teil mehr glatt. Teil des Tumors sc sich nach rechts hinte Ut. Im Douglas emp liche Schwellung.
8.	Frl. P., Dienstmädchen, 23 J. Fissau/Eutin.	II. para. Letzter Partus vor 1 Jahr. Menses nicht ausgeblieben. Kein subj. Schwangerschaftsgefühl. Plötzlich schneidende starke Schmerzen im Unterleib. Schwindelgefühl und Blässe des Gesichtes. Blutung. Abgang von Fetzen (Decidua?).	Wenig anämisches sehen. Ut. liegt nach links vorn. Hinter demselbe Tumor von mittlerer K stenz, der mit seiner H masse rechts liegt. Der füllt den hinteren dranten der r. Beckenh fast vollständig aus nicht druckempfindlich faustgross, Oberfläche
9.	Frl. R., Dienstmädchen, 21 J. Kiel.	0 para. Menses 2 mal ausgeblieben. Schlechter Geschmack. Häufig Übelkeit, Brechneigung. Plötzlich heftige Schmerzen im Hypogastrium, Kollaps, Ohnmacht, Blässe des Gesichtes. Blutung. Fieber. Abgang von grösseren Stücken Blut; Blut angeblich faulig riechend. (Decidua??) 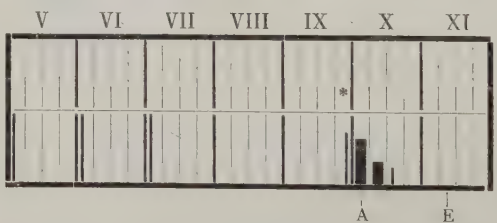	Anämisch aussehend. Narkose: Über der physe bis 3 Finger unte d. Nabels ein gut kinds grosser, rundlicher T von derber Konsistenz im allgemeinen glatter fläche; ziemlich deutl obere Grenze; auf der mor noch ein doppelt nussgrosser verschiebl Tumor. Ut. nach oben r verzogen. Der ganze Be eingang durch einen fla denselben hineinrage derben, vollständig u weglichen Tumor a füllt.

Therapie	Entlassungsbefund	Dauerresultate.
ause 4 Woch. its gelegen. Opium, riessnitz. k: — 23. I. 92. Bettruhe, Eisbeutel, chthyol, Moorbeutel.	Tumor noch deutlich konturiert zu fühlen, hat indessen besonders im Dickendurchmesser ganz erheblich abgenommen. Keine Druckempfindlichkeit mehr.	21. VII. 02. Bericht. Nach der Entlassung noch schwach. 8 Wochen Schonung; darnach vollkommen arbeitsfähig und beschwerdefrei. 1894. Unterleibsleiden. Starke Schmerzen im Unterleib Drängen beim Wasserlassen. Stuhlverstopfung. 4 Wochen Bettruhe. Menses unregelmässig, so wie vorher. Fluor noch vorhanden. Keine Gravidität seither.
ik: III.—2.V. 92. Bettruhe, Eisblase, Opium. ter Massage.	Keine Blutung mehr. Keine Schmerzen bei und nach der Massage. Tumor klein, unempfindlich, wesentlich weicher.	1902. Nach Angabe des Arztes wahrscheinlich Wohlbefinden
nik: .—9. XII. 92. Bettruhe, Opium, Eisblase. ber bei der fnahme 38,4, igt nach der tersuchung auf 39,7°. Mässiges Fieber 3 Wochen nhaltend.	Im hinteren Beckenraum ein circa citronengrosser, rundlicher, ziemlich derber, nicht druckempfindlicher Tumor. Derselbe fliesst hinter dem nach vorne liegenden Ut. mit einem zweiten, etwas grösseren, in der rechten Beckenseite liegenden zusammen. Entlassen mit der Weisung, sich zu schonen mindestens 4 Wochen.	Nicht aufzufinden.

№	Personalien	Anamnese	Aufnahmebefund
10.	Fr. E., Gärtnerfrau, 34 J. Neumünster.	I. para. vor 10 Jahren. 7 wöchentliches Cessieren der Menses. Subj. Schwangerschaftsgefühl. Übelkeit, 2 mal täglich Erbrechen, allgemeine Mattigkeit. Brüste geschwollen. Plötzlich starke, wehenartige Schmerzen, Ohnmacht, Erbrechen. Durchfall. Abgang von 7 cm langen Hautfetzen (Decidua!) unter heftigen Wehen. 	Sehr anämisches Aus Narkose: Links üb lig. Poup. spindelfö derbe, wenig bewe und wenig empfin Schwellung, dicht a spin. iliaca in ein spitztes Ende ausla Ut. kaum vergrössert nach rechts verlagert, unter d. oberen Sympl rand. Ut. scheint zahlreiche Stränge Tumor in d. link. B hälfte dem Ut. ange scheinbar nicht mit verbunden.
11.	Fr. Th., Kesselschmiedsfrau, 30 J. Kopperpahl b. Kiel.	IV. para. Letzt. Part. vor 3 J. Geringer Fluor vorher. Menses 2 mal geringer, wässeriger als sonst. Kein Schwangerschaftsgefühl. Blutung. Abgang von kleineren Stücken (Decidua!). Darauf plötzliche, heftige, wehenartige, z. T. stechende Schmerzen in beiden Hypogastrien, später nur im linken Hypogastrium. Verstopfung. 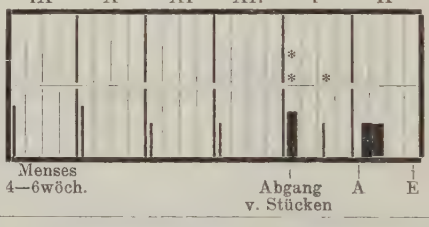	Anämisches Aussehe Narkose: Über d horizontalen Schamb eine aus dem kleine ken hervorragende rei gänseeigrosse, ovoide stenz mit etwas höc Oberfläche, etw. dru pfindlich. Ut. nicht w lich vergrössert, etw. rechts verlagert. Link Ut. an d. l. Horn si setzend der ca. gä grosse Tumor, weni weglich, stellenweise tuation zeigend.
12.	Fr. R., Seemannsfrau, 32 J. Kiel (Berlin).	VII. para. Letzter part. praematur. Januar 94. Seit vielen Jahren fluor albus. Menses seit der letzten Geburt 3 wöchentlich, regelmässig. Menses traten mehrere Tage zu spät ein; Blutung; starke, stechende Schmerzen im Kreuz und l. Hypogastrium. Decidua mikroskopisch nachgewiesen. 	Anämisches Aussehe Links oberhalb Beckeneingangs ein k etwas druckempfind Tumor. Keine Cyanose d. Ut. anteflektiert, etw grössert. Fundus nach von der Medianlinie li Links neben dem Ut oben hin 2 Finger überragend ein zi derber, sehr drucken licher, beweglicher von reichlich Gänseei Derselbe ragt ins cav. nur wenig hinein.

Therapie	Entlassungsbefund	Dauerresultate.
Zu Hause Bettruhe u. Eisblase 4 Wochen. Klinik: I.—22. XII. 93 Bettruhe, Opium, Eisblase.	Tumor etw. kleiner.	Nicht zu ermitteln.
Klinik: I.—24. II. 94. Bettruhe, Codeïn, Buche (heiss), Ichthyol, Moorbeutel. Entlassen auf Wunsch.	II. 94. Tumor links noch vorhanden, doch kleiner, derber, nicht druckempfindlich.	18. VIII. 94. Anfangs nach der Entlassung auch bei der Arbeit Wohlbefinden. Seit einiger Zeit bei den Menses stechende Schmerzen in dem linken Hypogastrium. Ut. in der Mittellinie, retroponiert. Links neben ihm eine kleine hühnereigrosse, abhebbare, wenig druckempfindliche Schwellung. Cav. Dougl. geringe Druckempfindlichkeit, kein Erguss. 1902. Angeblich gestorben vor einigen Jahren. Todesursache unbekannt.
Zu Hause Bettruhe, — Opium, Essnitz. Klinik: IX.—13. X. 94. Bettruhe, Opium, Eisblase.	Tumor klein, höckrig, im Cav. Douglas kleiner druckempfindlicher Erguss. Entlassen mit der Weisung, zu Hause noch einige Zeit das Bett zu hüten.	Ende Nov. 94. Bericht des prakt. Arztes. Am Tage nach der Entlassung liess Pat. den Coitus zu. Heftiger Schmerz, starker Verfall, Entstehung einer grossen Haematocele retrouterina, die bis an die vordere Bauchwand reichte. Pat. war äusserst elend bis Anfang Nov. Dann ausserordentlich schnelle Resorption und Mitte Nov. ausser Bett. Jetzt relat. Wohlbefinden. 1902. Nicht auffindbar.

№	Personalien	Anamnese	Aufnahmebefund
13.	Fr. T., Schusterfrau, 39 J. Kiel.	IV. para. Letzter Partus vor 12 J. 7 wöchentliches Cessieren der Menses. Kein subj. Schwangerschaftsgefühl, dagegen Unwohlsein. Krampfartige Schmerzen im r. Hypogastrium. Blutung. Abgang einer Haut (Decidua!). 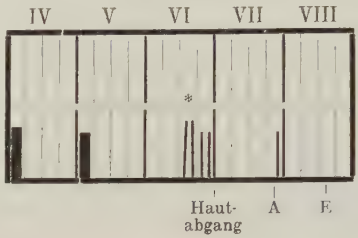	Ohne Narkose. Ut. anteflektiert, vergrössert, rechts von ein ziemlich grosser, Druck sehr empfindl Tumor. Untersuchung sehr schmerzhaft.
14.	Fr. E., Buchbinderfrau, 21 J. Kiel-Gaarden (K. Plön).	0 para. Menses etw. unregelmässig. 6 Wochen Cessieren der Menses; während der Zeit Rückenschmerzen. Kein Schwangerschaftsgefühl. Blutung. Abgang von Stücken (Decidua?). Krampfartige tourenweise Schmerzen im ganzen Leib, bes. im r. Hypogastrium; erschwertes Wasserlassen. 1 Tag Retentis urinae. Stuhlverstopfung. 	Nicht anämisch ausse Portio u. Ut. nicht grössert, annähernd i Mittellinie. Im cav. D Tumor von gut Hühr grösse, ziemlich hart, d empfindlich, nach d Seite hinreichend.
15.	Fr. J., Witwe, 34 J. Kiel (K. Rendsbg.)	I. para. vor 10 Jahren. Gering. fluor alb. Früher Schneiden beim Wasserlassen. Keine Gonococcen nachgewiesen im Sekret. Menses zur rechten Zeit eintretend. Dauerblutung mit heftigen stichartigen Schmerzen in der Symphysengegend und in d. l. Seite, nach dem Kreuz hinfahrend. Brennen beim Wasserlassen. Keine Decidua. 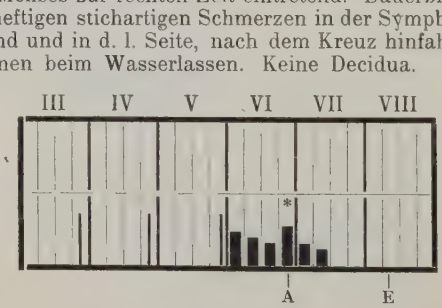	Nicht anämisch. Narkose: Links n dem nach vorne lieger fast faustgrossen, nich pfindlichen Uterus (Sor länge 10 cm) ist eine we schwer abgrenzbare Sch lung, ca. mandarinen der link. Uterushälfte anliegend.

Therapie	Entlassungsbefund	Dauerresultate.
nik: VII.-14.VIII.95. Bettruhe, Priessnitz, thyoltampons.	Ut. ziemlich gross, in normaler Lage. Untersuchung völlig schmerzlos. Link. Parametrium frei, rechts eine flache, nicht druckempfindliche Schwiele tastbar.	16. VII. 02. Nach d. Entlassung wenige Wochen Schonung. Dann einige Jahre völliges Wohlbefinden und volle Arbeitskraft. Menses regelmässig, 4 wöch., stark, 4 tg. Seit mehreren Jahren krampfartige Schmerzen im Unterleib und Kreuz, bes. stark einige Tage vor der Regel. Mattigkeitsgefühl, Schwäche bes. bei schwererer Arbeit. Menses unregelmässig, 3—4 wöch. sehr stark 8—14 tg. mit wehenartigen Schmerzen. Harndrang. Keine Gravidität seitdem. Befund: Starke Varizen der labia maiora. Kein wesentlicher Descensus. Ut. über mittelgross, fest, kaum beweglich, nach hinten fixiert und retroponiert. (Verödung des Douglas.) Adnexe ohne Besonderheiiten.
Zu Hause nur tweise Bett ne, Opium und isseUmschläge. inik: . I.—29. I. 96. Bettruhe, Eisblase, Opium, Ichthyol.	Ut. anteflektiert, normal gross. L. Adnexe völlig normal, r. hinter dem Ut. kleine nicht empfindliche Schwiele. Untersuchung schmerzlos.	24. VI. 96. Bei starker Arbeit wieder (im März) Blutung und heftige Schmerzen, Befund im Juni wie bei d. Entlassung. VII. 02. Angebl. 4 mal Eierstocksentzündung im Anschluss an 2 Wochenbette (normale Schwangerschaft, lebend. Kinder). In den letzten Jahren ist Pat. siech geworden. Schwindel, Ohnmacht, Hinfälligkeit. Mens. unregelm. bald stärker, bald schwächer. Ut. in bewegl. Anteversioflexio. Dougl. u. l. Adnexe frei, nicht empfindlich. Gegend der r. Adnexe schmerzhaft bei leichtem Druck.
inik: .VI.—8.VIII.96. Bettruhe, päter Ichthyol.	Ut. gross, anteflektiert, ziemlich beweglich, links neben dem Ut. noch eine feste, wallnussgrosse, nicht bestimmt abgrenzbare, nicht empfindliche Schwellung.	Briefliche Nachricht VII. 02. Bald nach der Entlassung arbeitsfähig, nur bei anstrengender Arbeit Kreuzschmerzen. Geringer fluor. Menses anfangs regelmässig. In den letzten Jahren unregelmässig, anteponierend, stark, 8—10 Tg. Keine Gravidität seitdem.

№	Personalien	Anamnese	Aufnahmebefund
16.	Fr. W., Arbeiterfrau, 29 J. Kiel.	II. para. I. Abort.; vor 1 Jahr letzter Partus. Pat. stillte. Keine Menses, plötzlich Blutung mit starken, reissenden Schmerzen im Unterleib und Schmerzen beim Wasserlassen. Decidua nicht beobachtet. 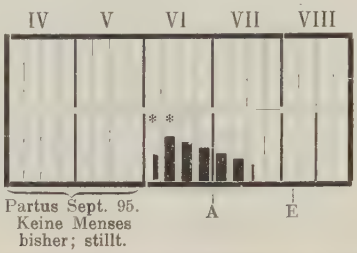 Partus Sept. 95. Keine Menses bisher; stillt.	Neben dem vergrösser anteflektierten Ut. nach l dicht ihm anliegend, überfaustgrosse, wei sehr druckempfindl Schwellung, die in d. Do hineinragt.
17.	Fr. U., Schumacherfrau. 32 J. Schleswig.	I. para vor 10 Jahren. Seit der Entbindung Schmerzen im r. Hypogastrium, besonders bei Arbeit. 6 wöchentl. Cessieren der Menses. Blutung mit teils sehr heftigen Schmerzen im r. Hypogastrium. Kein Schwangerschaftsgefühl. Keine Decidua.  Keine Schmerzen	Nicht amänisch. Portio etw. bläulich; anscheinend nicht verg serte Ut. liegt nach rec rekliniert. Rechts hi eine weiche, leicht k schende, mässig empf liche, in d. Dougl. rage Schwellung.
18.	Fr. H. Musikerfrau, 37 J. Ütersen.	III. para, 1. Abort; vor 6 Monaten letzter Partus Pat. stillte. Plötzlich Schmerzen, sehr heftige im l. Hypogastr.; anhaltende Blutung. Abgang der verdickten Uterusschleimhaut in toto (Decidua!). Pat. hielt sich für schwanger und glaubte, einen Abort durchgemacht zu haben. 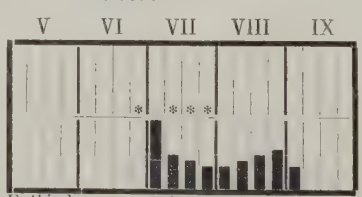 Entbind. Febr. 96. Pat. stillt. Decidua Curett. Curett. A Entwichen	Kaum amänisch. Ut. anteflektiert, ans nend nicht vergrössert. ten und links von ihm bis an die Beckenw reichender, in d. Dougl. einragender Tumor von regelmässiger Oberfläch nicht sehr erheblicher Dr empfindlichkeit.

Therapie	Entlassungsbefund	Dauerresultate.
inik: VII. 6.VIII.96. Bettruhe, Eis, Opium, päter Ichthyol.	Ut. etw. vergrössert, wenig anteflektiert. Nach r. hinten und links von ihm weiche, apfelsinengrosse Schwellung im Douglas.	VI. 02. Wohlbefinden nach der Entlassung bis zum I. Part. 1898 u. II. Part. 1899. Danach Kreuzschmerzen — Endometritis — Retroflexis fixata, die von anderer Seite operativ beseitigt wurde. Seitdem wieder beschwerdefrei.
inik: .VII./22.VIII.96. Ruhe, Ichthyol.	Ut.etwas vergrössert, beweglich, anteflektiert, retroponiert und nach rechts verzogen. R. Parametrium etw. straffer als links, ger. Druckempfindlichkeit, e. Schwellung nicht nachweisbar.	7. II. 99 u. VII. 02. Seit der Entlassung noch immer zeitweise Schmerzen, in der letzten Zeit vorwiegend im linken Hypogastrium, durch Arbeiten hervorgerufen, bei Ruhe nachlassend. Menses anteponierend, nicht stark, 3 — 7 tg., nachher fluor alb. Ut. nicht vergrössert, beweglich, etw. dextroponiert. Link. Ovar. vielleicht etw. vergrössert, sehr druckempfindlich. Keine grobe Schwellung. Rechts nichts Abnormes. Keine Gravidität seither.
Vom prakt.Arzt, r es für Abort elt, 2 mal Cu- ttage mit schar- r und stumpfer ırette. ttruhe, Ergotin, Hydrastes, isseSpülungen. inik: .VII.- 6.VIII.96. Bettruhe, sblase, Opium, Ichthyol. Pat. verl. ohne laubnis die Kli- k.	Kein Entlassungsbefund, da Pat. heimlich die Klinik verlässt.	Brief v. prakt. Arzt. VI. 02. Ein Jahr lang nach Entlassung bestanden Schmerzen im Unterleib, die von d. linken Inguinalgegend nach dem Rücken ausstrahlten. In dieser Zeit Menses sehr stark, 3 ½ wöch., mit heftigen Schmerzen. Danach vollkommenes Wohlbefinden. Menses normal. Keine Gravidität.

№	Personalien	Anamnese	Aufnahmebefund
19.	Fr. S. Hufnersfrau, 22 J. Sulsdorf a. F.	I. para vor 1½ J. Seit der Entbindung Menses 3 wöch. mit Schmerzen im Rücken u. Leib, früher normal. Blutung. Anfangs heftige, wehenartige Schmerzen, später geringer. In der Klinik Abgang einer Decidua.  	Nicht amänisch. 3. X. Untersuchung ersch durch starkes Spannen, empfindl. Pat. Ut. ans nend nach rechts verla retovertiert. Links, sich ihm anschliessend gut hühnereigrosse, w empfindliche Schwellu 29. X. Schwellung Finger oberh. der Symp tastbar (Ursache?).
20.	Fr. W. Arbeiterfrau, 25 J. Kiel-Gaarden.	II. para. Letzt. Part. vor 1 Jahr. Menses regelmässig. 2 mal Menses ausgeblieben. Kein Schwangerschaftsgefühl. Blutung. Keinerlei Schmerzen. Decidua nicht beobachtet. 	Ut. anteflektiert, e grösser als normal. H dem Ut. und nach link sich ausdehnend eine w leicht druckempfind. Sch lung abtastbar.
21.	Fr. S. Bahnarbeiterfrau, 29 J. Neumünster.	II. para. Letzter Partus vor 5 Jahren. 1892 Endometritis post. part. Starker fluor alb. Menses plötzlich anteponierend. Wehenartige Schmerzen, Abgang von dunklen Stücken (Decidua??). Starke Stuhlverstopfung und Schmerzen beim Stuhlgang. 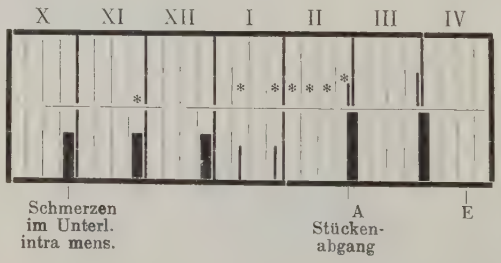 	Links hinter der S physe, um gut 3 Finge überragend, e. derbe Sch lung, die auf leichten D sehr empfindlich ist. Ga Douglas prall gefüllt d eine mit dem aussen fühlten Tumor zusam hängende Schwellung, der der Ut. nicht zu dern ist.

Therapie	Entlassungsbefund	Dauerresultate.
linik: 2.X.— 18.XII.96. Bettruhe, Eisblase, Ichthyol, Hydrastes.	Ut. retroflektiert, anscheinend nach hinten l. fixiert. Nirgends Druckempfindlichkeit, keine Schwellung.	Brief. 2. IX. 02. 8 Tage nach d. Entlassung noch Stiche. Keinerlei Beschwerden hierauf; vollkommen arbeitsfähig. 1/4 Jahr lang nach der Entl. fluor alb., dann nicht mehr. Menses regelmässig, ohne Schmerzen, 4 wöch.
linik: 4.X. — 11.XI.96. Bettruhe, Priessnitz, Hydrastes, Ichthyol.	Ut. anteflektiert. Schwellung links viel kleiner, nicht empfindlich.	25. VI. 02. Bericht. 4 Wochen nach d. Entl. zu Hause noch zu Bett gelegen. Dann keinerlei Beschwerden; voll arbeitsfähig. Geringe Verstopfung wie früher. Menses regelmässig, ohne Schmerzen, mittelstark. 2 mal partus: 1899 u. 1901, normal.
linik: .III.— 19 IV.97. Bettruhe, Hydrastes, Priessnitz, Ichthyol-suppositorien und tampons.	Ut. anteflektiert, nicht druckempfindlich, R. Adnexe frei. Links fühlt man noch eine Schwiele vom Ut. nach der Beckenwand hinziehen. Ovar. für sich tastbar. Keine Druckempfindlichkeit. Douglas frei. Keine Schmerzen mehr beim Stuhlgang.	25. VII. 02. Nach der Entl. völliges Wohlbefinden. Seit zwei Jahren Drängen beim Wasserlassen. Vor 1 Jahr Schmerzen beim Stuhlgang. Starke Verstopfung und etwa 14tägige Blutung (braun u. übelriechend.) Nach Bettruhen u. warmen Umschlägen allmähliche Besserung. Fluor albus stets etwas. Z. Zt. nur Stuhlverhaltung, sonst Wohlbef. Menses unregelmässig, 3—4 wöchentl., stark. Ut. anteflektiert, Portio recht voluminös m. grossem Ektropium, das reichlich sezerniert. Ut. gut mittelgross. Douglas völlig frei. An den Adnexen nichts Besonderes.

№	Personalien	Anamnese	Aufnahmebefund
22.	Fr. K. Arbeiterfrau, 34 J. Kossau.	VI. para. Letzter Partus vor 2 Jahren. Menses vorher regelmässig, ohne Beschwerden. Geringer fluor. Unregelmässige, fast 11 Wochen lange Blutung ohne erhebliche Schmerzen. (Abrasio mucosae ergiebt: Keine Decidua!)  	19. III. 02. Ut. gross, nach re verlagert, retroponiert. Li vom Ut. u. breit mit ihm bunden, teils ihm vo lagert, eine apfelgrosse, d kelfluktuierend. Geschwu nicht sehr empfindlich (A Februar in der Ambul sprechstunde noch kei Tumor bemerkt).
23.	Fr. B. Maschinisten-frau, 32 J. Kappeln.	IV. para. Vor 4 Jahren part. praemat. Nachher mehrere Aborte (Endometritis post. abort). Menses seitdem nicht ganz regelmässig. Nach sechswöchentlichem Cessieren der Menses Dauerblutung. Keinerlei stärkere Schmerzen Keine Decidua. 	Scheide weit, hy ämisch, leicht bläulich färbt. Ut. liegt nach ve nach links hin, ihm d anliegend derbere Wind gen tastbar, die in ei in d. Dougl. hineinragend weichen Herd einzutauc scheinen.
24.	Fr. J. Händlersfrau, 32 J. Kiel.	VII. para. Letzter Partus vor 2 ½ Jahren. Im 4. Wochenbett 6 Monate an Unterleibsentzündung krank gelegen. Damals angeblich Eiterentleerung aus der Scheide. Vitium cordis. 5 ½ wöchentl. Cessieren der sonst auch etw. unregelmässigen Menses. Blutung. Starke, wehenartige Schmerzen bes. im linken Hypogastrium. Kein Fieber. Keine Decidua. 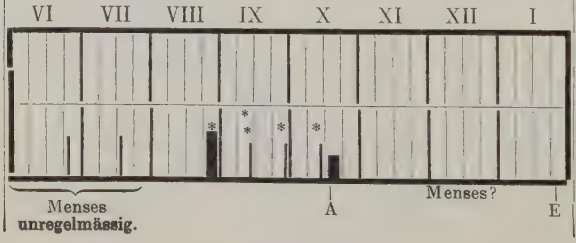 	Stark amänisches A sehen. Oberhalb der S physe eine 1—2 Finger b diese überragende Schw lung. Ut. ist vorne fühlb ihn umgiebt eine druck pfindliche, weiche, in Dougl. ragende Schwell

Therapie	Entlassungsbefund	Dauerresultate.
on. Hydrastes ıne Erfolg. ik: II.—19.IV.97. Bettruhe, Ichthyol, cale cornut. 20. III. asio mucosae. utung steht ınach nicht.	Pat. fühlt sich sehr wohl. Keine Blutung mehr. Links vom Ut. und vor ihm die Schwellung noch tastbar, doch hat sie bedeutend abgenommen und fluktuiert nicht mehr.	V. 97. Beweglicher kleiner Tumor noch links tastbar. 1901. Menses anfangs sehr stark und unregelmässig, mit Kopfschmerzen, Erbrechen, Übelkeit. Schmerzen links im Unterleib beim Gehen und Arbeiten, sowie vor und bei der Regel. April 1900: part. praemat. II. 1901. Abortus. Endometritis post. abort. Curettage, seitdem Menses regelmässig. Parametrien vollständig frei. Kein Tumor. VI. 02. Zeitweise Schmerzen links bes. vor der Regel, oft auch Rückenschmerzen.
ik: X.—17. X. 97. Ruhe, Eisblase, Opium.	Ut. liegt frei beweglich nach vorne, keine deutliche Schwellung mehr tastbar.	V. 1898. Tod durch Selbstmord. Sektion. cf. Inaugural-Dissertation Vogeler. Kiel 1898: »Ein Fall von abgelaufenem, doppelseitigem Tubenabort.« »Im Dougl. liegt etw. nach links von der Gegend der Cervix und 1½ cm tiefer ein gekrümmter, wurstförmiger — bis 2 cm im Quadratdurchmesser — rostfarbener Ballen, fest angeheftet an das benachbarte Peritoneum, das mit einer dunklen, rostfarbenen Lage überzogen ist. Linke Tube vom Ut. im Bogen an der l. Beckenwand liegend, nicht verwachsen, etwa 15½ cm lang. 7 cm vom Ut. beginnt sie leicht anzuschwellen und misst kurz vor dem Fimbrimende 11 mm im Durchmesser; etwa 5 mm vor dem ostium abd. setzen sich zarte Adhäsionen an, welche als unregelmässige Platte in die l. Beckenhälfte hinabziehen, an verschiedenen Stellen ansetzen und mit den letzten Ausläufern sich auf dem erwähnten rostfarbenen Körper verlieren.«
ik: .97—21.I.98. Bettruhe, Eisblase, Opium, ter Ichthyol.	Links noch eine diffuse Schwellung, zumal im link. Parametrium druckempfindlich. Ut. vorne, beweglich, nicht druckempfindlich.	Rechts abgelaufener, frischerer Tubenabort. Noch Flüssigkeit in der ausgestossenen Mole. Kein Embryo gefunden (näh. s. Dissert.), der proc. vermifornis ist verwachsen mit d. rechtsseitigen Tumor. Ut. vergrössert, weich, Schleimhaut verdickt, blutig verfärbt. VIII. 99. Vollkommenes Wohlbefinden bis jetzt. Gravida Mens. II. An den Beckenorganen nichts Pathologisches. Nach der rechtzeitigen Geburt V. 1900 Menses unregelmässig, Schmerzen links, Ut. druckempfindlich, retroponiert, durch Stränge nach hinten fixiert. Wegen chronischer Pelveoperitonitis XI. 1901. Laparatomie. Oophorectomia dextra. Ventrovesicofixatio. 02. Pat. klagt jetzt über Schmerzen im l. Hypogastrium. Druckempfindlichkeit d. link. Ovar.

№	Personalien	Anamnese	Aufnahmebefund
25.	Fr. Th., Arbeiterfrau, 34 J. Leerdt.	IV. para. 1. Abort. Letzte Part. vor 2 Jahren. Menses 1 Woche postponierend. Starke anhaltende Blutung mit wehenartigen, krampfartigen Schmerzen, erschwertem Harnlassen und Schmerzen beim Stuhlgang. Keine Decidua beobachtet. 	Ziemlich anämisches sehen. Über der Symphys über dem r. lig. Po schmerzhafte Res Dämpfung ca. 4 breit oberhalb der physe. Ut. liegt nach rechts von ihm und ihm eine empfindlic das Douglas hineinra Resistenz.
26.	Fr. E., Schlachtermeistersfrau, 33 J. Elmshorn.	V. para. Letzter Partus vor 2 Jahren. Menses 6 Wochen cessiert. Kein Schwangerschaftsgefühl. Darnach Dauerblutung mit wehenartigen Schmerzen im Unterleib, Schmerzen in der Aftergegend, Diarrhoe. Blut schliesslich etwas übelriechend. Abgang von Blutkoagula (Decidua?) 	Nicht besonders anäm Aussehen. Hinter dem nich grösserten Ut. eine weiche, nicht empfin gut faustgrosse Schwe die den Douglas na Scheide hin gleichm vorwölbt. Über der physe keine Schwell
27.	Fr. L., Arbeiterfrau, 29 J. Itzehoe,	I. para. vor 3 Jahren. Vor einigen Monaten Schmerzen beim Urinieren. Urin trüb, dunkel, kein fluor. Ziehende Schmerzen im r. Hypogastrium. Menses zur rechten Zeit; sehr heftige, lang anhaltende Blutung mit starken, wehenartigen Schmerzen, meistens im r. Hypogastrium, von wechselnder Stärke. Keine Decidua beobachtet. 	Hinter dem Ut. kaum vergrössert ist sonders in der linken B seite eine apfelgrosse weiche, wenig empfin Schwellung, teils deu Windungen erkenne send, in den Douglas reichend.

Therapie	Entlassungsbefund	Dauerresultate.
nik: VII.-20.VIII.98. Bettruhe, Opium, Eisblase.	Im Douglas fühlt man eine etwa wallnussgrosse Resistenz. Ut. nach hinten mässig fixiert. Die Resistenz ist weich und noch etwas empfindlich. Keine spontane Schmerzen mehr.	VIII. 02. In den ersten 3 Monaten nach der Entlassung mässig ziehende, stechende Schmerzen. Darnach vollkommen beschwerdefrei und arbeitsfähig bis zu einer rechtzeitig im März 1900 erfolgenden Geburt. Wochenbett fieberfrei. Seitdem Schmerzen im Kreuz und ziehende Schmerzen im l. Hypogastrium von wechselnder Stärke, besonders bei stärkerer Arbeit hervortretend, dann auch Hinfälligkeit, Flauigkeit, Kopfschmerzen, Senkungsgefühl. Menses normal, nachher reichlicher fluor alb. Leichte Descensus der vorderen und hinteren Vaginalwand; Ut. gut mittelgross, retroflektiert, sehr empfindlich, leicht mit der Sonde aufrichtbar, wobei die Straffheit und Kürze des parametrischen Bindegewebes hervortritt. Adnexe ohne Besonderheiten.
nik: II.98 13.I.99. Bettruhe, Eisblase, tract. hydrast.	Ut. retroflektiert, fixiert, hinter ihm noch hühnereigrosse, nicht empfindliche Schwellung. Keinerlei Beschwerden.	VI. 02. Nach der Entlassung beschwerdefrei und arbeitsfähig. Im ersten halben Jahre morgens Urinieren empfindlich. Im Sommer 1900 und Winter 1901 Rücken- und Unterleibsschmerzen, die auf warme Umschläge verschwanden. Jetzt völlig beschwerdefrei, geringer fluor. Etwas weissliches Sekret in der Harnröhre und Vagina. Ut. in Anteflexio, mittelgross, beweglich, Douglas frei. Adnexe ohne Besonderheiten. Keine Gravidität seitdem.
Hause 4 Woch. truhe, Priess- itz, Opium. nik: I.—4. XII 98. Bettruhe, Opium, Eisblase.	Schwellung im Douglas kleiner, eierpflaumengross, nicht empfindlich. Keine spontane Schmerzen, kein Blutabgang mehr.	Brief vom VII. 02. Häufig Schmerzen in der linken Seite des Unterleibs von wechselnder Stärke; stärker geworden nach einer Zwillingsgeburt im Oktober 1900; z. Z. nicht völlig arbeitsfähig. Stuhl sehr angehalten. Menses anteponirend, unregelmässig, sehr stark (früher schwach), 4—5 tg., mit heftigen Kopfschmerzen.

№	Personalien	Anamnese	Aufnahmebefund
28.	Fr. R., Arbeiterfrau, 30 J. Kiel.	I. para. vor 7 Jahren. Menses 3wöchentlich. Menses zur rechten Zeit; Dauerblutung, während derselben heftige Leibschmerzen, Erbrechen, Harndrang, angeblich Fieber. Keine Decidua. 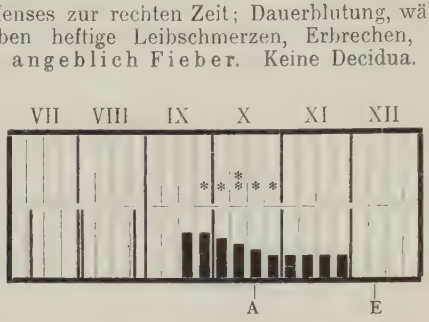	Anämisches Aussehe Ut. nach vorne ge durch eine links vo liegende Schwellung vorne etwas die Sym als stärkere Resistenz ragt. Seitlich in de hängigen Partien ein deutliche Dämpfung. etwas meteoristisch trieben, etwas empfi Bei der Aufna kein Fieber.
29.	Fr. L., Arbeiterfrau, 32 J. Kiel.	VI. para, letzter Partus vor einigen Jahren. Menses 1 mal ausgeblieben. Pat. fühlte sich schwanger. Plötzlich starke, krampfartige Schmerzen im l. Hypogastrium. Dauerblutung. Schmerzen anhaltend. Erschwertes Urinieren u. Schmerzen dabei. Keine Decidua beobachtet.	Etw. anämisches Aus Ut. dicht hinter de physe. Halbweiche S lung neben dem em hobenen, etw. nach verlagerten Ut., ein T den Douglas ausfülle hintere Scheidenwan wölbend, bis an die B wand reichend.
30.	Frl. L., Dienstmädchen, 33 J. Kiel.	II. para, letzter Partus vor 4 Jahren. 6 Wochen vor der Erkrankung Brennen beim Wasserlassen. Urin angebl. trüb. Nach den Menses tourenweise Schmerzen im l. Hypogastrium. Schmerzen beim Stuhl. Anhaltende Blutung mit Schmerzen. Fieber! Keine Decidua. 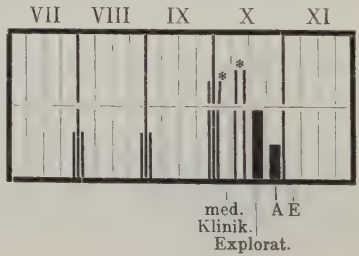	Nicht anämisch ausse Ut. etw. gross, ret tiert, etw. derb, Portio aus dem Muttermund liches Sekret quillend ter dem Ut. eine faustg harte, druckempfin Schwellung. Nach der ersten suchung Erhöhung Fiebers bis 39,8. peratur bald sin

herapie	Entlassungsbefund	Dauerresultate.
k: —11.XII.98. ettruhe, isblase, ımsupposit.	Ut. nach links vorne verdrängt durch einen ca. faustgrossen, ziemlich harten Tumor, der rundlich ist und den Douglas ausfüllt, noch über der Symphyse tastbar und nicht druckempfindlich ist. Keine spontane Schmerzen. Pat. hat sich gut erholt. 14. I. 99. Keine Beschwerden. Tumor nur wenig verkleinert	VII. 02. Bericht. Angeblich gleich nach der Entlassung vollständig beschwerdefrei und fast voll arbeitsfähig. Keinerlei Beschwerden seitdem, kein fluor. Keine Gravidität.
k: .—29.VII.99. Bettruhe, riessnitz Eisblase)	Ut. in leichter Retroversio, fixiert auf einer noch faustgrossen, besonders in der l. Hälfte des kleinen Becken liegenden, den Douglas flach vorwölbenden, garnicht empfindlichen, halbweichen Schwellung. Zeitweise noch geringer Abgang von Blut, der nach einigen Tagen nach der Entlassung aufhört.	VI. 02. 4 Wochen lang nach der Entlassung ruhiger Landaufenthalt und hierauf bis jetzt völliges Wohlbefinden und volle Arbeitskraft. Ut. von mittlerer Grösse, retroflektiert, mit Hakenzange leicht aufrichtbar, ohne eine Spur von Adhäsionen zu zeigen. Douglas vollständig frei. Beiderseitige Adnexe ohne tastbare Veränderungen.
der medizi- nenKlinik mit ruhe, Priess- Calomel vom 26. X. beh. der Frauen- k vom 26. X. 4. XI. 99. Bettruhe, Opium, Eisblase.	Tumor kleiner, hart, nicht mehr druckempfindlich, Pat. beschwerdefrei.	VII. 02. Nach der Entlass. keinerlei Unterleibsbeschwerden, vollkommen arbeitsfähig. Dez. 1900 part. mat. Wochenbett normal. Letzte Menses April 1902. Pat. fühlt sich z. Z. schwanger. Wenig Schwangerschaftsbeschwerden.

№	Personalien	Anamnese	Aufnahmebefund
31.	Fr. L., Sekretärfrau, 25 J. Schleswig.	I. para, am 10. VI. 99 normale Geburt. Pat stillte. 1 mal normale Menses, dann 6 Wochen Regel ausgeblieben; unregelmässige Blutung mit wehenartigen Schmerzen. Geringes Fieber (38,4) nach Curettage vom med. prakt., wobei reichlich dicke Schleimhaut mit glatter Oberfläche (Decidua!) herausbefördert wurde; der prakt. Arzt glaubte, es läge Abort vor. 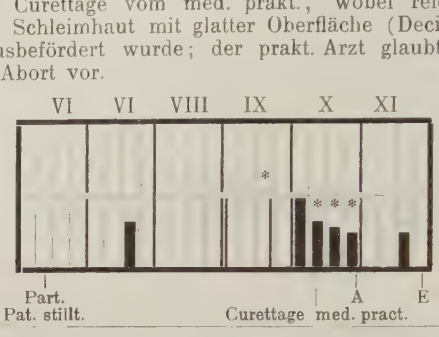	Etwas anämisch ausse Links hinter den nach rechts dislociert ein gut citronengrosse mentlich an der u Fläche unebener, zie harter, unempfindlich mor. (Bei der Untersu durch med. prakt. 4 W vor Aufnahme war d stark vergrössert un gelockert.)
32.	Fr. W., Arbeiterfrau, 39 J. Kiel.	IX. para. 1 mal Placentarlösung, 1 mal Zange. Wochenbette fieberfrei. Letzter Partus vor 9 J. Vor 1 Jahr Abort. 5 wöchentl. Cessieren der Menses. Dauerblutung mit wehenartigen Schmerzen im rechten Hypogastrium, von abwechselnder Stärke. Schmerzen beim Stuhlgang. Keine Decidua beobachtet. 	Ziemlich anämisch sehend. Narkose: Hinter dem weni grösserten Ut., desse dus 3 Finger breit ob der Symphyse liegt, man eine teigige, zie harte Schwellung, di einer Beckenwand zu deren ziehend, die S etwas vorwölbt. grössere Tiefenausde als rechts.
33.	Fr. Vo., Arbeiterfrau, 35 J. Busdorf b. Schleswig.	I. para, vor 5 Jahren mit forceps. Placentaradhäsion. 21 Wochen lang nach der Geburt an Unterleibsentzündung zu Bett gelegen. Viel an Diarrhoe und Magenkrämpfen gelitten. Die sonst regelmässigen Menses 6 Wochen cessiert. Stärkere Blutung, darauf 5 Wochen keine Blutung. Täglich Übelkeit, Erbrechen, subjektives Schwangerschaftsgefühl. Plötzlicher Ruck im Leib, Ohnmacht. Stechende Schmerzen 8 Tage vor einer neuen unregelmässigen Blutung. Keine Decidua. 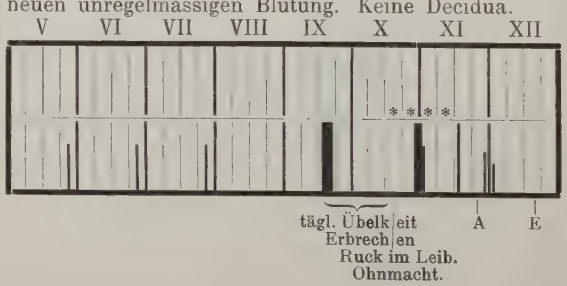	Nicht anämisch sehend. Narkose: Links dem etw. vergrösserten rechts verlagerten Ut. an ihn sich anschlie bis in die Höhe der iliacae reichend, e. S lung festweicher Kons nur wenig empfindlic

Therapie	Entlassungsbefund	Dauerresultate.
ngs zu Hause ruhe, Secale, m, Ergotin, 12. X. 99 Cu- ge. Blutung t stehend, er. ik: .—30. XI. 99. Fieber mehr. Bettruhe. Eisblase, Opium.	Ut. nicht vergrössert, mässig fest, liegt nach rechts vorn, links dahinter ein gänseeigrosser, dunkel fluktuierender, nicht empfindlicher Tumor.	Nach der Entlassung anfangs nur zeitweise geringe Beschwerden, dann völlig beschwerdefrei und arbeitsfähig. III. 00. Tumor kaum kleinhühnereigross, fest. VIII. 00. Adnexe links hinten auf der Douglasfalte nicht empfindlich, nicht vergrössert. Gegend des l. lig. lat. ein wenig dichter als r. VII. 02. Beschwerdefrei, Menses normal. Bisher keine Gravidität.
ngs zu Hause le, Hydrastes, e Erfolg. ik: .—10. VI. 00. Bettruhe, Eisblase, Priessnitz, Opium.	Ut. anteflektiert, mittelgross, beweglich. Im Dougl. kaum noch strangartige Resistenz. Rechts hinten im Beckenraum eine flache, kleine, nicht druckempfindliche Schwellung. L. Parametrium frei. Beschwerdefrei.	VII. 02. Sofort nach der Entl. völlig beschwerdefrei und arbeitsfähig bis jetzt hin. Menses normal. Keine Gravidität.
Hause vier chen lang zeit- se bettlägerig. ik: XI.—19. XII. 00. Bettruhe, Priessnitz, Hydrastes.	Schwellg. kleiner; reicht jedoch noch 2 Finger breit über d. horizontalen Schambeinast. Nach der Scheide ist die Schwellung, die härter geworden ist, nicht mehr vorgewölbt.	Bericht vom prakt. Arzt VII. 02. Eine Zeit lang nach der Entlassung zu Hause noch Bettruhe. Jetzt vollkommen beschwerdefrei. Ut. etwas vergrössert, hart. An den Advexen beiderseits nichts besonderes. Keine Gravidität seitdem.

№	Personalien	Anamnese	Aufnahmebefund
34.	Frl. Ga. Dienstmädch. 19 J. Kiel.	I. para vor 1 Jahr. Normaler Partus. Vierzehn Tage nach rechtzeitigen Menses plötzlich unregelmässige, anhaltende, teils ziemlich starke Blutung unter Schmerzen in der regio pubica und heftig., wehenartig. Schmerzen. Gering. Fieber 38,2. Keine Decidua beobachtet. 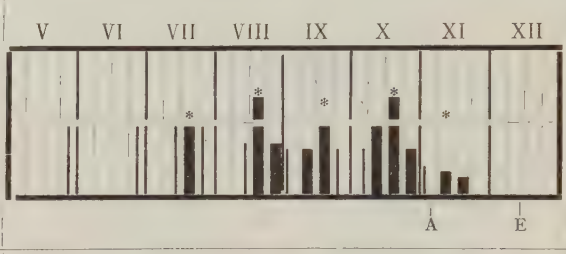 	Links an den nic grösserten Ut.sich ans send ein längsovaler weicher,druckempfin Tum., dessen oberer Pol etw. 4 Finger brei links u.unterhalb vom fühlbar ist.
35.	Fr. Se. Arbeiterfrau, 39 J. Kiel.	I. para vor 17 Jahren; normaler Partus. Nach zur rechten Zeit eingetretener Regel 6 Woch. Blutung ohne Schmerzen. Hiernach 4 Wochen Pause, mehrtägige Blutung. Dann nach Tanzen unter plötzlichen, heftigen, wehenartigen Schmerzen Dauerblutung. Krampfhafte Schmerzen beim Wasserlassen. Keinerlei Schwangerschaftsgefühle vorher. Keine Decidua. 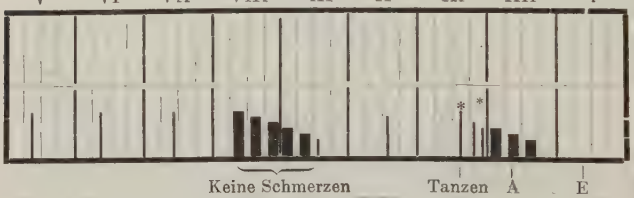 	Nicht anäm. auss Narkose: Ut. ant etw. nach rechts ver Links, sich ihm ans send, fast bis an die Beckenwand reichend oben den Uterus überr ein festweicher Tum nicht ganz regelmä Oberfläche, auf Druck lich empfindlich.
36.	Fr. Br. Kaufmanns- frau, 29 J. Kellinghusen.	I. para vor 4 Jahren. Normale Geburt. Seitdem ger. fluor alb. Menses seitdem etwas unregelmässig 3—4 wöchentlich. Menses 1 mal 5 Wochen cessiert, darauf nach 2 1/2 Wochen ziemlich starke Dauerblutung, beginnend mit starken, wehenartigen, stechenden Schmerzen in den Hypogastrien. Auch beim Urinieren und bei Stuhlentleerung stechende Schmerzen. Jucken und Stechen in der Scheide. Kein Schwangerschaftsgefühl. Keine Decidua beobachtet.  	Etwas anämisch sehend Ut.mittelgross flektiert, anteponiert, corpus nach links ne Rechts hinter dem U orangengrosser, seh pfindlicher,festweiche

herapie	Entlassungsbefund	Dauerresultate.
k: — 9. XII. 00. Opium, Bettruhe, Eisblase.	Uterus mittelgross. Der linksseitige Tumor derber, fast unempfindlich, enteneigross. Rechts nichts Abnormes. Pat. völlig beschwerdefrei entlassen.	27. VI. 02. Nach der Entlassung voll arbeitsfähig, beschwerdefrei. Während der ersten 2—3 Menses nach d. Entl. Abgang von Blutstücken, später Menses normal. Nur fluor alb. Markstückgrosses, belegtes Ektropium. Ut. mittelgross, anteflektiert, frei beweglich. Douglas frei. Adnexe ohne Besonderheiten.
k: XII. 00 — 13. I. 01. Bettruhe, Eisblase, riessnitz, Opium, sse Bäder.	Tumor etw. kleiner u. fester, aber völlig unempfindlich.	III. 02. Bald nach der Entl. keinerlei Beschwerden. Februar 02: Rechtsseitige Tubenschwangerschaft (Tubenabort!). Durch Laparatomie Salpingoophorectomia dextra. Befund: Linke Tube: offen und auch sonst normal, ist mit dem linken Ovar. stark nach abwärts gezogen. Ovar. durch eine Pseudomembran fixiert.
k: X.—21. X. 01. Bettruhe, Opium, Eisblase.	Ut. in Mittelstellung. R. Uterushorn sehr empfindl., nach r. hinten fixiert. Rechts hinten unregelmässige, aber nicht scharf umschriebene Schwellung.	VII. 02. Nach der Entlassung vollkommen beschwerdefrei und arbeitsfähig. Seit V. 02 Cessieren der Menses. Ut vergrössert, entsprechend der Schwangerschaft. Lage normal. Adnexe frei.

№	Personalien	Anamnese	Aufnahmebefun
37.	Fr. M., Arbeiterfrau, 22 J. Kiel-Gaarden.	I. para vor 6 Jahren, normale Geburt und normales Wochenbett. 8 Tage nach den rechtzeitigen Menses Dauerblutung, während dieser starke, wehenartige Schmerzen. Keine Decidua.  	Etw. anämisches Au Scheide leicht b rot verfärbt. Ut. mitt anteflektiert. Hint über dem Scheidengew feine, sehr empfi Stränge fühlbar. Rec Ut. eine unregelm äusserst empfindlich che, apfelsinengross dem Ut. nicht direkt menhängende Gesc fühlbar. Uterines E r. Tube deutlich ve
38.	Fr. P., Malerfrau, 40 J. Kiel.	VI. para. 1 mal Wendung, 1 mal Placentarlösung, letzter Partus vor 7 Jahren; darnach 1 mal Abort. In der letzten Zeit vor der Erkrankung Brennen beim Wasserlassen und gelber Ausfluss. Menses 1 mal sehr gering, nur bräunlicher, missfarbener Ausfluss. Mehrere Schüttelfröste, hohes Fieber (Klinik: 39,0°). Blutung unter heftigen, krampfartigen Schmerzen im r. Hypogastrium. Abgang eines Blutklumpens (Decidua?). 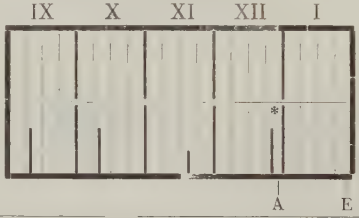 	Elend aussehende F Ut. anteponiert, we weglich (Sondenläng nur wenig vergrösse h. Scheidengewölbe eine ziemlich derbe S lung, die sich nach hin fortsetzt, hier v Beckenwand nicht z dern ist und nach lin wenig die l. Dong überschreitet. Die ob grenzung des Tum kuppelförmig und Finger breit oberha Fundus, der palpab
40.	Fr. Th., Arbeiterfrau, 41 J. Eichede b. Oldesloe,	III. para, letzter Partus vor 1 Jahr. 6wöchentl. Cessieren der sonst regelmässigen Menses. Dauerblutung unter heftigen, wehenartigen Schmerzen. Bettruhe 8 Tage lang. Nach Aufstehen Fieber, das nach Narkosenuntersuchung durch zwei prakt. Ärzte noch höher wird (38,8°). Kein Schwangerschaftsgefühl vorher. Keine Decidua. In den letzten 3 Wochen vor Aufnahme auch Schneiden beim Wasserlassen. 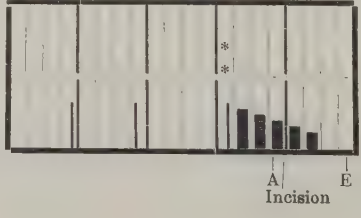 	Äusserst anämisch u Abdomen mässi getrieben. Über de physe 2 Finger bre selbe überragende fung; entsprechen selben seitlich bi Beckenwand eine pra tische Schwellung. dicht hinter der Syn Ut. nicht isoliert Douglas prall der S zu vorgewölbt.

Therapie	Entlassungsbefund	Dauerresultate.
ik: II.-21.VIII.01. Bettruhe, Eisblase, Hydrastes, Opium.	Rechts vom Ut. noch citronengrosse Schwellung vorhanden, aber härter u. unempfindlich. Pat. soll zu Hause noch zu Bett liegen, später heisse Spülungen.	VI. 02. Bald nach der Entlassung beschwerdefrei und arbeitsfähig Frisches ges. Aussehen. Mens. zeitweise mit starken Schmerzen im Unterleib, stärker als früher. Keine Gravidität seitdem.
u Hause zwei chenBettruhe. ik: XII.—25. I. 02. Bettruhe, Eisblase, Opium, Priessnitz, Phenacitus, Alkohol- umschläge.	Schwellung im Douglas flacher, ganz unempfindlich. Der obere Abschnitt des Ut. frei. Im r. Parametrium nur undeutliche flache Verdichtung. Linkes Param. frei.	VII. 02. Einige Wochen nach der Entlassung wieder vollkommen beschwerdefrei und arbeitsfähig. Während und vor der 4 wöch. mittelstarken, 3 tg. Regel starke Kopfschmerzen (stärker als früher). Keine Schmerzen im Unterleib. Kein fluor. Keine Gravidität seither.
Zu Hause Bett- e und Secale. ik: VII-23.VIII.98. VII. Probe- aparotomie. obeaspiration iebt zersetz- , stinkenden, tigen Inhalt Tumors. Naht Bauchwunde. ision von der Scheide aus.	Ut. relativ. Wohlbefinden. Die Fistel noch nicht geschlossen.	20. VIII. 02. ½ Jahr lang nach Entlassung noch sehr elend und arbeitsunfähig. Darauf allmähliche Besserung, so dass alle Hausarbeit verrichtet werden konnte. Bei schwerer Arbeit ziehende Schmerzen im Kreuz und in der linken Seite, auch Kopfschmerzen, ger. Stuhlverstopfung, ger. fluor albus. Menses 3 wöch. schwach, 3—4 tg. mit Schmerzen links. Geringer Descensus der vorderen und hinteren Scheidenwand. Aus dem Muttermund reichlich weisses Sekret quillend. Ut. mittelgross, nicht empfindlich, in mobiler Anteversio-flexio. R. Adnexe ohne Besonderh. Im l. Parametrium ein straffer, druckempfindlicher Strang. L. Adnexe ohne Besonderheit.

№	Personalien	Anamnese	Aufnahmebefun
39.	Fr. R., Oberfeuerwerkersfrau, 29 J. Kiel.	1883 partus praemat., schweres Wochenbett. 1889 Unterleibsentzündung. 1890 Rezidiv. 1892 Endometritis, Metritis chronica. In der letzten Zeit Menses wieder ausserordentlich unregelmässig, 6—12 tg. Blutung mit ähnlichen freien Intervallen. In den letzten Wochen besonders starke, anhaltende Blutung mit sehr heftigen, plötzlichen Schmerzen im Unterleib; hohes Fieber (39,5°), Schüttelfröste. Kein subj. Schwangerschaftsgefühl. Keine Decidua. 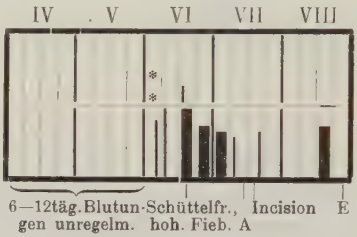 6—12täg. Blutun- gen unregelm. Schüttelfr., hoh. Fieb. Incision A E	Anämisch und ele sehend. Abdomen aufge Im Hypogastrium e dem kleinen Becken ragende, der vorderer wand anliegende, der stenz, in der Mitte Finger breit unterh Nabels reichend, re wenig höher, links Resistenz bes. rechts empfindlich. — schwärzlichen Blut nach rechts vorne unbeweglich, im fluktuierende Schw die sich nach r. u. dem Ut. erstreckt.

herapie	Entlassungsbefund	Dauerresultate.
k: —30. VI. 94. ion vom hin- Scheidenge- e aus. (9.VI.) nlich übel- ender Eiter alten Blut- ula u. Fibrin- flocken. mponade.	Im Douglas noch Schwellung, keine Druckempfindlichkeit. Fistel noch nicht geschlossen. Ut. nicht beweglich. Entlassen mit der Weisung, noch einige Wochen zu Hause das Bett zu hüten.	Nicht auffindbar.

Unter den 40 angeführten Fällen befindet sich kein Fall von noch fortbestehender oder vielmehr als solche diagnostizierter Tubargravidität, ebenso kein Fall, der unter den klinischen Symptomen einer freien, noch bestehenden Blutung in die Bauchhöhle in die Klinik eingeliefert war, und ebenso keine ektopische Schwangerschaft, die erst jenseits des 3. Schwangerschaftsmonates unterbrochen wäre; denn in all diesen Fällen wurde prinzipiell operiert.

I. Symptomatologie.

Dass die Diagnose der Extrauterina nicht in allen konservativ behandelten Fällen absolut sicher steht — im Gegensatz zu den durch die Operation erwiesenen — ist bei der Schwierigkeit der Diagnose von vorne herein anzunehmen. Um jedoch zur Bearbeitung nur möglichst sichere Fälle zu erlangen, wurde das ambulatorisch behandelte Material wegen der meist ungenügenden Beobachtungsmöglichkeit und der begreiflicherweise nicht ausführlich genug geführten Krankenjournale nicht mitbearbeitet, wie es anfangs geplant war. Es sind also nur Fälle, die mit allen vorhandenen, klinischen Hülfsmitteln längere Zeit, meist mehrere Wochen untersucht und beobachtet werden konnten.

Von allen Seiten wird bei der Extrauterina auf die grossen, differentialdiagnostischen Schwierigkeiten aufmerksam gemacht, wie Prochownik (14c) so treffend bemerkt: »Die Mittel zur schnellen Diagnostik sind nicht überreiche, falls nicht die Natur durch Abgang einer Decidua uteri oder gar durch Ruptursymptome unterstützt. Die Hoffnungen, die auf Sondierung, Probezüge mit mikroskopischer Analyse, Narkosenuntersuchung gesetzt sind, erweisen sich oft als trügerisch und vor allem sind diese Massnahmen häufig gefährlich für die Patientinnen. Einige, mitunter sogar eine ziemliche Reihe von Tagen exakter Beobachtung mit allen Hilfsmitteln der Wissenschaft leisten weit mehr als örtliche Massnahmen — freilich mit Anwendung von Geduld und unter der unumstösslichen Voraussetzung, jede auf extrauterine Schwangerschaft verdächtige Frau mit allem Nachdruck fest zu lagern und wenn irgend möglich in Krankenhausbehandlung zu über-

führen.« Ebenso macht Veit (19) sowie Scanzoni (16) und viele andere auf die nur mit Wahrscheinlichkeit stellbare Diagnose der ektopischen Schwangerschaft aufmerksam. Fabricius (4) »Beiträge zur Diagnose der Extrauterina« weist auf häufig vorkommende Verwechselung der Ectopica mit Retroflexio uteri gravidi besonders bei Inkarzerationserscheinungen*), mit einer Haematometra mit vorhergehender Amenorrhoe, mit einer im Douglas gelegenen Cyste besonders bei plötzlichen Beschwerden durch Stieltorsion (cf. Dobbert) (3), mit weichen Myomen der hinteren Cervixwand oder langgestielten, nach dem Douglas sich entwickelnden Myomen, mit peri- und parametrischen Exsudaten, mit Adnextumoren besonders mit Pyosalpinx (Scanzoni giebt an, dass unter 19 fälschlich auf Ectopica gestellten Diagnosen 11 mal durch die Operation Pyosalpinx festgestellt wurde), mit Koprostase bei Amenorrhoe, mit Bildungsanomalien des Ut. und unter gewissen Bedingungen auch mit uteriner Gravidität, indem das ungewöhnlich schlaffe corp. ut. für den extrauterinen Fruchtsack und die hypertrophische Cervix für den ganzen Ut. gehalten wird, oder wenn der fundus uteri zur Seite fällt; dann kann bei starker einseitiger Entwicklung des Eies im Uterus — bei sogenannter seitlicher Ausladung des Ut. — in den ersten Monaten der uterinen Schwangerschaft leicht der schwangere, weiche Teil des Ut. für einen extrauterinen Fruchtsack gehalten werden, während der härtere nicht schwangere Teil desselben als ganzer Uteruskörper imponiert, besonders dann, wenn die beiden Abschnitte, wie es oft sehr deutlich hervortritt, durch eine Längsfurche getrennt sind. Fabricius weist auch darauf hin, dass leicht ein Extrauterina übersehen wird, dadurch, dass die gravide Tube vor oder hinter den Uterus zu liegen kommt und normale Schwanger-

*) Abel betont besonders diese Verwechslung, die durch ev. forzierte Repositionsversuche von seiten des Arztes für die Patientin gar verhängnisvoll werden kann. Unter den operierten Fällen von Ectopicae der hiesigen Klinik befindet sich auch ein ähnlicher Fall (Fr. Pet.....) Der behandelnde Arzt hielt die extrauterine Schwangerschaft für einen retroflektierten, inkarzerierten, graviden Ut., und machte 4 mal — sogar in Narkose — Repositionsversuche, die zu hohem Fieber und Vereiterung des Fruchtsackes führten.

schaft vortäuscht — zumal da der Uterus bei Ectopica eine solche Grösse anzunehmen vermag, dass man selbst intra laparatomium zweifelhaft sein kann, ob nicht neben der Ectopica noch eine intrauterine Schwangerschaft besteht.

Sobald nun eine Unterbrechung der ektopischen Schwangerschaft eintritt, so zeigen sich neue, wichtige, diagnostische Anhaltspunkte, die schon etwas mehr auf eine ev. Extrauterina hinweisen. Es sind zunächst die plötzlich auftretenden oder allmählich sich einschleichenden, oft sehr heftigen Schmerzen, die meist wehenartigen Charakter tragen und recht oft auf der Seite der erkrankten Tube im Hypogastrium lokalisiert werden (unter unseren 40 Fällen sind nur bei 3 keinerlei erhebliche Schmerzen angegeben), dann Ohnmacht, Schwindel, Erbrechen, leichte peritonitische Erscheinungen, ferner deutliche, erst seit der Erkrankung aufgetretene Anämie (über die Hälfte unserer Fälle), und nicht selten — besonders bei Ruptur — ausgesprochenes Zerreissungsgefühl. (Eine Pat. erzählte, sie habe das Gefühl gehabt, als wenn plötzlich etwas im Leibe heruntergerutscht wäre.) Ausserdem wurden in 40 % Blasen- und Mastdarmbeschwerden, besonders Druck auf Blase und Mastdarm, »Geburtsdrang« und Schmerzen beim Urinieren und Stuhlgang, sowie erschwertes Urinieren angegeben. Eine ausgestossene Decidua uterina, die jedoch nur 6 mal = 12 % in unserem Material sicher und in 25 % fraglich war, sichert die Diagnose sofort. Andererseits spricht das Fehlen einer Decidua, wie oft die von einigen Autoren zur Diagnose empfohlenen Curettagen ergeben haben, durchaus nicht gegen Tubenschwangerschaft. Es kann nämlich in solchen Fällen die Decidua unbemerkt abgegangen sein oder die Unterbrechung so frühzeitig stattgefunden haben, dass noch keine Decidua gebildet war. Ckarakteristischer als bei noch bestehender gravidit. extraut. wird bei Unterbrechung der Schwangerschaft auch der Tastbefund. Der Ut. wird fast stets mehr oder weniger dislociert. Der Tumor wird infolge der stets die Ablösung des Eies begleitenden Blutung deutlicher palpabel und nimmt oft die charakteristischen Formen als abgekapselte Haematocele retrouterina, seltener periuterina oder vesicouterina — wie in unseren Fällen in 70 % — an,

während in anderen Fällen ein nicht scharf abgrenzbarer Tumor entsteht von unebener Oberfläche und teils teigiger, teils dunkel fluktuierender Konsistenz.

Von grösster diagnostischer Bedeutung ist nun die bei der Unterbrechung der Ectopica fast stets eintretende Blutung nach aussen; diese unterscheidet sich, wie Weindler (21) hervorhebt, von einer gewöhnlichen Abortblutung, die differentialdiagnostisch oft sehr schwer ins Gewicht fällt, durch ihre meist geringere Stärke, sowie auch durch die allmählich in ihrem weiteren Verlaufe eintretende Abschwächung; von den unregelmässigen Blutungsanomalien bei Endometritis, bei submukösen Myomen, bei Oophoritis unterscheidet sie sich durch das Typische ihrer Blutungskurven, wie wir sogleich sehen werden. Von Kaltenbach zuerst, nach ihm von Weindler (21) (aus der Leopoldschen Klinik) wurde auf den fast pathognostischen Charakter dieser äusseren Blutungen, falls man sie in Form der Blutungskurven darstellt, aufmerksam gemacht. Auch von Blomberg (1) wurde auf Grund der in der hiesigen Klinik operierten Fälle von Tubenschwangerschaft auf das Typische dieser Blutungskurven hingewiesen und der grosse diagnostische Wert derselben bestätigt. So haben wir dies bei der sonstigen Unsicherheit der Diagnose doppelt wertvolle, immer noch nicht genügend gewürdigte Hilfsmittel auch bei den konservativ behandelten Fällen zur Sicherung der Diagnose hinzugezogen. Die bisher noch geringe Beachtung der Blutungskurven mag eine eingehendere Besprechung unserer Kurven an dieser Stelle rechtfertigen.

Teilen wir die Fälle nach dem von Blomberg angegebenen Schema ein, so ergiebt sich folgendes (vergl. Kurven!):

I. Menses zur rechten Zeit eintretend.
   A. Mit direkt anschliessender Dauerblutung,
      a) dieselbe ist ununterbrochen,
      b) dieselbe ist unterbrochen.
   B. Mit nach einiger Zeit nach der letzten Menses eintretender Dauerblutung,
      a) dieselbe ist ununterbrochen,
      b) dieselbe ist unterbrochen.

C. Die letzten (zur rechten Zeit eintretenden) Menses sind schwächer als gewöhnlich, danach unregelmässige Blutung.

II. Menses einmal ausbleibend.

A. Danach eintretende Blutung.

B. Danach ein- oder mehrtägige Blutung; hierauf nach mehrtägiger bis mehrwöchentlicher Pause eintretende Dauerblutung.

C. Danach unregelmässige Blutung mit Unterbrechungen.

III. Menses zwei- oder mehrmal ausbleibend.

[statt IV. Menses bis zur Laparat. überhaupt nicht wieder eintretend]:

IV. Dauerblutung nach Lactationsamenorrhoe.

V. Menses unregelmässig vor wie nach der Konzeption.

neu: VI. Unregelmässige Blutung, nicht in das Blomberg'sche Schema passend.

Fall (vgl. die Tabelle).

I.	A. a): 15. 28.	2	
	b): 6. 8. 27.	3	
	B. a): 37.	1	12
	b): 19. 21. 22. 30. 34. . . .	5	
	C.: 38.	1	
II.	A.: 5. 17. 23. 25. 26. 29. 32. 40.	8	
	B.: 1. 36.	2	19
	C.: 4. 7. 10. 12. 13. 14. 24. 31. 33.	9	
III.	3. 9. 20.	3	
IV.	16. 18.	2	
V.	39.	1	
VI.	2. 11. 35.	3	
	Summe:	40.	

Es gelang, alle Fälle — bis auf 3 — in das Schema Blombergs zu bringen; unter VI fasste ich diese 3 Blutungs-

kurven zusammen (Fall 2, 11 u. 35), auf die ich kurz eingehe:

1. Fall 2. Die früher regelmässigen, vierwöchentlichen, mittelstarken Menses werden 2 mal erheblich schwächer und nehmen hierauf wieder ihren normalen Verlauf — eine »atypische« Kurve, die indessen kaum zur Diagnose verwertet werden kann.
2. Fall 11. Menses vorher unregelmässig, vier- bis sechswöchentlich, gut mittelstark, werden 2 mal erheblich geringer; die dann folgenden Menses wie gewöhnlich, hierauf unregelmässig, Blutung — eine Kurve, die sich schon mehr einer typischen Tubenabortblutungskurve nähert. Die 2 mal schwächeren Menses weisen auf eine event. Gravidität hin, die unregelmässige Blutung geringer Stärke auf Unterbrechung derselben.
3. Fall 35. Im Anschluss an eine zur rechten Zeit einsetzende Regel tritt eine sechswöchentliche, geringe Dauerblutung ein ohne erhebliche Schmerzen, während welcher Pat. arbeitete. Vier Wochen nach Aufhören der Blutung eine neue, geringe Blutung und 4½ Wochen darauf nach stärkerer Anstrengung beim Tanzen eine kurze, stärkere Blutung, dann am folgenden Tage starke, tourenartige Schmerzen und kurz danach wieder Blutung unter heftigen, wehenartigen Schmerzen, an die sich Dauerblutung schliesst. Die Kurve ist vielleicht folgendermassen zu deuten: Es trat eine Konzeption in einer (der linken) Tube ein, die zur Zeit der nächstfolgenden Menses, vielleicht durch den stärkeren durch die Menstruation bedingten Affluxus, unterbrochen oder jedenfalls gestört wurde, das sich in der auftretenden Dauerblutung kundgab. Das Aufhören der Dauerblutung sowie die normale Regel weist darauf hin, dass wahrscheinlich eine reaktionslose Restitutio eingetreten wäre, wenn nicht durch allzu unzweckmässiges Verhalten wie der Tanz es in diesem Falle war, das vielleicht noch nicht völlig aus der Tube entfernte Ei nun plötzlich unter heftigen Erscheinungen ausgestossen worden wäre. Für einen Abort spricht in diesem Falle, in dem (vergl.

Tabelle) im folgenden Jahre eine Schwangerschaft der anderen (rechten) Tube operiert wurde, das Offensein der normal aussehenden linken Tube — das Ei war vollständig resorbiert.

Der unter V rubrizierte Fall konnte keinerlei Anhaltspunkte für Tubenabort wegen der schon vorher bestehenden sehr unregelmässigen Blutung geben, wenn freilich auch die Blutungen unter Schmerzen plötzlich noch unregelmässiger und stärker geworden waren.

Unter IV habe ich 2 Fälle eingereiht, bei welchen nach Lactationsamenorrhoe Dauerblutung eintrat, die wegen ihrer geringen Heftigkeit auf Tubenabort hinweist, und die somit eine typische Kurve bietet.

Vergleichen wir unsere Tabelle mit der Blombergs, so stellt in beiden die Gruppe II das grösste Kontingent mit etwa 50 Prozent. In all diesen Fällen waren die Menses einmal ausgeblieben, es handelt sich also um eine Unterbrechung der Tubenschwangerschaft im 2. Schwangerschaftsmonat, die auch von anderen Autoren als am häufigsten vorkommend angegeben wird. Gruppe I weist die zweitgrösste Zahl der Fälle auf und zeigt mit 12 : 40 Fällen ein ähnliches Verhältnis wie bei Blomberg (24 : 79).

Eine Ergänzung bringen unsere Blutungskurven im Verhältnis zu den bisher berichteten insofern, als infolge der rein exspektativen Behandlung der Ablauf der Blutung nicht vorzeitig durch die Operation unterbrochen wurde; es konnten daher — soweit aus den Journalen sichtbar — die Kurven bis zur Heilung aufgezeichnet werden, wobei der von Weindler betonte, diagnostisch wertvolle, allmähliche Abklang der Blutung bestätigt wurde.

Über den ursächlichen Zusammenhang zwischen der Blutung und den Schmerzen, die auf den Kurven nach Weindlers Angabe durch * stets aufgezeichnet sind, lassen sich aus unserem Material keinerlei feste Schlüsse ziehen. Teils traten bald heftigere, bald schwächere Schmerzen schon einige Tage vor der Blutung nach aussen ein, teils zeigte sich die Blutung nur während derselben, manchmal unter

stärkerer Blutung plötzlich heftige Schmerzen, teils bestanden ständig Schmerzen von abwechselnder Stärke, teils wurde direkt angegeben, dass jedesmal bei Exacerbation der Schmerzen auch stärkere Blutung aufgetreten sei.

Wir haben also zur Diagnose der unterbrochenen Ectopica folgende 4 Hauptsymptome:

1. ein Tumor — gewöhnlich in Form der Haematocele retrout. von festweicher, teigiger oder dunkel fluktuierender Konsistenz neben dem meist etwas dislocierten Uterus.
2. die »atypische« Blutungskurve, wie Weidler sie nennt, oder vielmehr die für die unterbrochene Ectopica »typische« Blutungskurve.
3. Schmerzanfälle im Hypogastrium, meist wehenartig, teils plötzlich sehr heftig auftretend, oft unter leichter Anämie — sowie Harn- und Stuhlbeschwerden.
4. ev. Decidua uterina als sicherstes Symptom.

Die sonst bei Extrauterina auch als wichtig hervorgehobenen Schwangerschaftszeichen, wie Vergrösserung und Auflockerung des Uterus und der Scheide, Anschwellen der Brüste und subjektives Schwangerschaftsgefühl, tragen, wenn sie vorhanden sind, sehr zur Diagnose der Ectopica bei, sind jedoch, falls sie nicht vorhanden sind, wohl kaum von sehr erheblicher Bedeutung bei der Diagnose der frühzeitig unterbrochenen Tubenschwangerschaft, worauf schon Fehling (5) hingewiesen hat.

Bei Unterbrechung im ersten und zweiten Schwangerschaftsmonat sind einmal Schwangerschaftsveränderungen nur schwer sicher nachweisbar, oft ist der Uterus durch eine etwas grössere Haematocele kaum isoliert tastbar, zumal, wenn Schmerzhaftigkeit besteht, dann auch, weil eine zu energische Untersuchung nur zu leicht das Leben der Patientin durch erneuten, stärkeren Nachschub der Blutung gefährden könnte. Ferner hat sich der Uterus, wenn die Frauen — wie es oft der Fall war — erst nach ein- bis mehrwöchentlicher Blutung zur Beobachtung kommen, inzwischen schon ganz zurückgebildet, wie zwei unserer Fälle zeigen, bei denen

von praktischen Ärzten bei Anfang der Behandlung eine deutliche Vergrösserung des Uterus (durch Sondierung) und Auflockerung konstatiert war, die 1—2 Wochen darauf bei der Klinikaufnahme nicht mehr gefunden wurde. Nur 8 mal ist in unseren Fällen eine deutliche Vergrösserung des Uterus angegeben, 3 mal war Colostrum in den Brüsten und Anschwellung der Brüste konstatiert, nur in sieben Fällen fühlten die Patienten sich vor ihrer Erkrankung schwanger.

Die Narkosenuntersuchung zur Sicherstellung der Diagnose wurde recht oft zu Hülfe gezogen, doch zeigt Fall 9 sowie Fall 40, wo einmal nach der Narkosenuntersuchung in der Klinik, im zweiten Fall nach Narkosenuntersuchung von zwei Ärzten Fieber auftrat und im letzten Fall zur Verjauchung der Haematocele führte, wie vorsichtig die Palpation in der Narkose gemacht werden muss, sobald nur entfernte Möglichkeit einer Ectopica resp. deren Folgezustand besteht.

Eine Probepunktion des Tumors zur Sicherung der Diagnose, wie Dobbert (3) empfiehlt, wurde in den konservativ behandelten Fällen nie gemacht.

Nur 1 mal wurde vorsichtig zur Sicherung der Diagnose curettiert, jedoch ohne Erfolg, da keine Decidua vorhanden war, und auch ohne Schaden für die Patientin. Zweimal wurde unter unseren Fällen vorher von zwei praktischen Ärzten in der Annahme einer Abortblutung currettiert, ohne Einfluss auf die Blutung, in einem Fall trat jedoch Fieber nach der Currettage ein.

II. Ätiologie.

Bevor ich zur Betrachtung der Ergebnisse der exspektativen Therapie unserer Fälle übergehe, möchte ich mit einigen Worten die Ätiologie der Ectopica streifen, soweit unser Material Fingerzeige für diese ergiebt.

Nur bei drei von unseren Fällen waren Symptome einer ev. überstandenen Gonorrhoe angegeben, als Harndrang, Brennen beim Urinieren und zugleich Ausfluss, ohne dass sicher von einem Arzte Gonorrhoe früher konstatiert war. Bei den anderen Fällen war nichts darüber in den Krankenjournalen bemerkt. Puerperale Infektion, spontan oder nach

manuellen ärztlichen Eingriffen, »schwere Wochenbette« hatten angeblich zehn Patientinnen durchgemacht. Lues secund. — vorher ausserdem schon immer schwere Wochenbette — wurde einmal beobachtet. An stärkerem fluor albus hatten 5 Frauen vorher gelitten. Besonders interessant inbezug auf die Ätiologie ist ein Fall von doppelseitiger Tubarschwangerschaft (vergl. Tabellen, Nr. 6), bei dem die erste schwangere Tube durch Laparatomie entfernt wurde. Hierbei wurde festgestellt, dass die andere — später auch gravid gewordene — Tube durch Adhäsionen an der Beckenwand fixiert war bei offener Ampulle und makroskopisch normaler Beschaffenheit. In allen übrigen Fällen war angeblich keinerlei anamnestische wichtige Erkrankung vorhergegangen. Die schon oft erwähnte Thatsache, dass relativ häufig nach mehrjähriger Sterilität ältere Erst- und Mehrgebärende an Tubenschwangerschaft erkranken, findet sich auch hier bestätigt.

Es waren:

Nulliparae ...	2
Primiparae ..	13
Multiparae ...	25
	40

Über 5 Jahre seit der letzten Gravidität waren verflossen bei 18 Patientinnen (in einem Fall 17 Jahre), bei 6 waren 3—4 Jahre vergangen, bei 10 Patientinnen 1—3 Jahre, unter 1 Jahr post part. resp. post abort bei 4 Patientinnen, 2 hatten keine Schwangerschaft vorher durchgemacht.

III. Therapie, Dauerresultate.

Was die Therapie anbetrifft, so wurde in 38 Fällen rein konservativ verfahren; 2 mal musste wegen Vereiterung der Haematocele vom hinteren Scheidengewölbe incidiert werden. In den ersten Jahren — 1890—1895 — wurde bei den exspectativ behandelten Fällen oft eine die Resorption befördernde Therapie eingeschlagen, sobald die Druckempfindlichkeit des Tumors aufgehört hatte und seine Konsistenz fester geworden war. Man wandte nach ca. 2—3wöchiger Bettruhe heisse Sitzbäder, Moorbeutel, Ichthyoleinreibungen und schliesslich auch Ichthyoltampons und Massage des Tumors an.

Man sah jedoch von den beiden letzten Behandlungsmitteln selten gute Resultate, mehreremal jedoch Vergrösserung der schon erheblich verkleinerten Haematocele infolge eines durch die Manupulationen am Uterus und Tumor hervorgerufenen Nachschubs der Blutung in die Haematocele. Es müssen demnach auch bei bereits erhärteter Haematocele alle diejenigen Resorptionsmittel streng vermieden werden, durch die eine Bewegung des Ut. und Adnexe zu stande kommt, wie es beim Einführen von Tampons und beim Massieren der Geschwulst der Fall ist. So ging man in den letzten Jahren in der hiesigen Klinik zu einer streng exspektativen Therapie unserer konservativ behandelten Fälle über: 3—4wöchige, absolute Bettruhe, die Eisblase — oder, — falls sie nicht vertragen wurde, — Priessnitzsche Umschläge auf dem Unterleib und z. Teil Tinct. opii zur Ruhigstellung des Darmes und ev. Schmerzlinderung, Sorge für Diät und Regelung des Stuhlganges. Von symptomatischen Mitteln gegen die Blutung nach aussen, wie Hydrastes und Secale, die man früher angewandt hatte, ohne besonderen Erfolg damit erzielt zu haben, sah man in der letzten Zeit ebenfalls vollständig ab. Es ist auffallend, in welch kurzer Zeit und wie vollständig sich selbst ein bis an die vordere Bauchwand reichender Bluterguss resorbiert, wie auch in mehreren unserer Fälle konstatiert werden konnte, wo von Tag zu Tag der Tumor an Grösse abnahm im Gegensatz zu Ihm, der berichtet, dass unter 11 konservativ behandelten Fällen, von Ektopica, die später sich wiedervorstellten, keine Haematocele vollständig resorbiert war, — eine sogar nicht nach $2^1/_2$ Jahren, die anfangs kindskopfgross, nach $2^1/_2$ Jahren sich als noch hühnereigross erwies. Welch geringe Residuen nach einem Tubenabort übrig bleiben können, konnte im Fall 35 bei einer Laparatomie wegen anderseitiger Tubenschwangerschaft festgestellt werden, wo nur eine leichte Verlötung der Tube und des Ovarium durch Pseudomembranen die überstandene Krankheit anzeigte. Doch sind diese von Prochownik »Paradefälle« genannten Fälle leider nicht die Regel, oft genug kommen Nachschübe in der Blutung vor, oder es tritt — was noch schlimmere Folgen hat — eine Infektion der

Haematocele ein, die entweder zur akuten Vereiterung resp. Verjauchung führt oder zu chronisch entzündlichen Prozessen des Peri- und Parametriums.

Von unseren 40 Fällen verliefen vor und während des Klinikaufenthaltes völlig fieberlos 32 = 80 %; 6 Pat. (= 15 %) hatten teils vor der Einlieferung in die Klinik geringe Temperatursteigerung gehabt, teils hatten sie sie noch bei der Aufnahme; das Fieber fiel jedoch bei diesen fast stets in kurzer Zeit — oft schon nach einem Tage — auf die Norm herunter. In 2 Fällen (= 5 %) kam es unter anhaltendem, höherem Fieber zur Vereiterung der Haematocele, die deswegen vom hinteren Scheidengewölbe incidiert werden mussten. Beachtenswert ist es, dass unter diesen 8 fieberhaften Fällen 2 mal Pat. vorher Symptome von Gonorrhoe (30, 38) gehabt hatten, 1 mal die Pat. (40) schwere Unterleibsentzündung vorher durchgemacht hatte, dass 1 mal nach Curettage und Sondierung (Fall 30) vom prakt. Arzt und 2 mal (Fall 40 und 9) nach Narkosenuntersuchung von 2 Ärzten resp. in der Klinik Fieber aufgetreten war. Nur in 2 Fällen konnte nichts anamnestisch Wichtiges betreffs der Ursache der Infektion in den Journalen ermittelt werden. Zweckmässig ist wohl, wenn auch wir im folgenden bei der Betrachtung der Dauer der Klinikbehandlung und der Dauerresultate die eben angeführte Scheidung der Fälle in fieberfreie, gering fieberhafte und incidierte aufrecht erhalten, um unsere Resultate mit denen Prochownicks (und Scanzonis) vergleichen zu können.

Ausserordentlich verschieden lang war bei unsern konservativ behandelten Fällen von Tubenschwangerschaft die Zeit, die vom Auftreten der ersten Symptome bis zur Aufnahme in die Klinik verstrich, je nach der Heftigkeit der Symptome beim Entstehen der Haematocele und dem Bildungsgrad resp. der Indolenz der Patientinnen; meistens vergingen ca. 5 Wochen, ehe die Pat. die Klinik aufsuchten. Die Dauer der Krankenhausbehandlung betrug bei den 32 fieberlos verlaufenen Tubenschwangerschaften durchschnittlich 29.7 Tage. die kürzeste Dauer von nur 6 resp. 7 und 8 Tagen erklärt sich daraus, dass die Pat. ohne ärztliche Erlaubnis das Krankenhaus verliessen resp. auf ihren dringenden Wunsch

entlassen werden mussten. Am längsten war die Behandlung in Fall 19 (78 Tage), bei dem ein schwerer Nachschub der Blutung eintrat. Der Aufenthalt der 8 fieberhaften Fälle dauerte im Durchschnitt 32,8 Tage und zwar bei den 6 leichten Fällen 38,9 Tage, während die 2 Fälle von vereiterter Haematocele (im Mittelwert) nur 24,5 Tage das Bett hüteten. Die Pat. wurden stets mit der Weisung entlassen, soweit es möglich sei, sich noch einige Wochen Schonung zu gewähren. Wie wichtig es ist, dass die Pat. nicht zu früh aus einer sachgemässen Klinikbehandlung entlassen werden, zeigt Fall 12. Nach 22tägigem Klinikaufenthalt, wo die Pat. meistens das Bett gehütet hatte, wurde die Pat. entlassen — auf ihren Wunsch — mit der strengen Weisung, zu Hause auch noch einige Zeit Bettruhe innezuhalten. In der Nacht nach der Entlassung trat — wie der behandelnde Arzt der Klinik berichtete — ein schwerer Nachschub der Blutung ein im Anschluss an einen Coitus unter Kollaps und Bildung einer grossen bis an die vordere Bauchwand reichenden Haematocele. Erst nach 4 - 5wöchiger strenger Bettruhe trat ziemlich schnell eine völlige Resorption der Haematocele und Erholung der Pat. ein.

Eine ganz erheblich kürzere Dauer der Spitalbehandlung als wir, geben v. Scanzoni nach dem Material der Leipziger Klinik an, nämlich im Durchschnitt nur 15,9 Tage und Ohl (13) (aus der Klinik von Ohlshausen) 18 Tage bei 26 konservativ behandelten Fällen — gegen 30,3 Tage an der hiesigen Klinik (und 35 Tage bei Ihm), während Prochownik leider nicht genau die Zeit der klinischen Behandlung angiebt, sondern nur die der ganzen Krankheitsdauer. Denn so sind wohl die von ihm berichteten Zahlen von kürzesten 5, längstens 42, im Mittel 14 Wochen der Krankheitsdauer aufzufassen.

Indessen ist für die Beurteilung des Wertes einer Therapie ja nicht allein die Dauer der klinischen Behandlung massgebend, sondern vor allem tragen die Dauerresultate einer Therapie zur Klärung ihres Wertes bei. Gerade bei der konservativen Therapie der Ectopica sollen besonders die Nachkrankheiten im Gegensatz zur operativen Behandlung

viel häufiger sein. Um dies auch an unserem Material — wie Prochownik und v. Scanzoni — zu prüfen, versuchten wir, soweit es möglich war, uns über den Gesundheitszustand unserer Fälle seit der damaligen Erkrankung bis zur Gegenwart zu orientieren, teils durch Bestellung der Pat. zur Klinik, teils durch Besuch derselben, teils mit Hülfe der praktischen Ärzte, von denen die Pat. der Klinik übersandt waren, teils durch Verschicken von Fragebögen an die Patientinnen. So konnten wir bei 31 von 40 Fällen = 78 % Dauerresultate feststellen und zwar von den 32 fieberlos verlaufenen Fällen von Extrauterina bei 25, von den 6 leicht fiebernden bei 5 und bei den 2 incidierten bei 1 Pat. 1 Pat. starb ½ Jahr nach der Entlassung durch Selbstmord (die Sektion ergab einen doppelseitigen, abgelaufenen Tuben-Abort (cf. Tab. Nr. 24, — cf. J. Vogeler (20), worauf ich später noch zurückkomme. Über eine Pat. machte der sie früher behandelnde Arzt nur die unbestimmte Angabe, er glaube sich zu erinnern, dass es der Pat. gut gegangen sei. 1 Pat., von welcher nur ½ Jahr nach Entlassung eine Notiz eingetragen war, ist angeblich gestorben, die Todesursache war nicht bekannt. Die übrigen 6 Pat. waren nicht aufzufinden, meistens nach einem unbekannten Ort verzogen. Von den aufgefundenen Frauen haben alle geantwortet; ebenso haben alle praktischen Ärzte mit Bereitwilligkeit die Fragebögen ausgefüllt resp. die Frauen untersucht, wofür ich an dieser Stelle im Namen der Klinik und ihres Leiters ihnen meinen verbindlichsten Dank sage.

Von 16 bei der Wiedervorstellung in der Klinik oder vom prakt. Arzt untersuchten Frauen boten 10 Pat. vollkommen normalen oder annähernd normalen Genitalbefund, zu denen ich die bei 6 Frauen gefundenen, geringen pathologischen Veränderungen ohne subjektive Beschwerden gerechnet habe, wie mobile Retroflexion, geringe Adhäsionen, geringe Verdickung des einen lig. sacro-uter. oder Ectropium. Gröbere Veränderungen des Genitaltraktus fanden wir bei 6 Frauen, 2 mal Retroflexio ut. fix., 2 mal Schwellung und Empfindlichkeit der Adnexe, 2 mal alte Parametritis.

Da wir nur eine so geringe Anzahl von Untersuchungen erhalten konnten, müssen wir in der weiteren Betrachtung

uns auf den Vergleich der Angaben unserer Pat. über ihre Beschwerden und ihre Arbeitsfähigkeit, die ja ausschlaggebend für den praktischen Erfolg einer Therapie sind, beschränken.

A. Vollständig arbeitsfähig und bis jetzt beschwerdefrei waren:

a) von den 25 fieberlosen Pat. . . . 14
b) » » 5 leicht fiebernden Pat. . 5
c) » der 1 incidierten Pat. . . . 0

und zwar waren von diesen 19 Pat. arbeitsfähig

1) sofort nach der Entlassung 5
2) 1—4 Wochen nach der Entlassung 10
3) 4—12 » » » » 3
4) 1 Jahr » » » 1

} durchschnittlich 4,7 Wochen nach der Entlassung.

Bei der Pat., die noch 1 Jahr lang nach der Entlassung über Schmerzen im Unterleib klagte, ist zu bemerken, dass diese sich schon nach 6tägigem Klinikaufenthalt der Behandlung — gegen ärztliche Vorschrift — entzog und auch zu Hause sich nicht die nötige Schonung gewährte.

B. Bis zu einem Abortus oder einem Partus voll arbeitsfähig, danach jedoch Unterleibsbeschwerden hatten:

a) von den 25 fieberlosen Fällen . . . 4
b) » » 5 leicht fiebernden Fällen . 0
c) » dem 1 incidierten Fall . . . . 0.

C. Nur leichterer Arbeit fähig resp. nur bei Ruhe beschwerdefrei waren oder fast ständig Beschwerden hatten:

a) von den 25 fieberlosen Fällen . . . 6
b) » » 5 leicht fiebernden Fällen . 0
c) » dem 1 incidierten Fall . . . . 1.

Ausserdem erkrankte 1 Pat. (Fall 35) 1 Jahr nach der Entlassung an erneuter Tubenschwangerschaft, die durch Operation entfernt wurde.

Diese unter C. aufgezählten Pat. klagten über Schmerzen im Unterleib, meist unbestimmten Charakters und verschiedener Intensität, oft auf der Seite der ehemals erkrankten Tube lokalisiert, häufig während der Menses angeblich exacerbierend.

Die Regel war bei mehreren von diesen Pat. seit der Erkrankung unregelmässig und stärker als vorher.

Zu diesen Fällen von schlechtem Resultat müssen wir den Fall 23, wo (cf. Tab.) nach 3 Monaten lt. Sektion Tubenschwangerschaft auch der anderen Seite eingetreten war, hinzurechnen, da möglicherweise durch die Veränderungen, die nach der ersten Tubenschwangerschaft zurückgeblieben waren, die zweite Extrauterina mitbedingt war. Ferner muss Fall 12, wo nach der Entlassung im Anschluss an einen Coitus die Pat. durch den Nachschub der Blutung in ernste Gefahr kam, ebenfalls ad mal. part. geschrieben werden — wenn wir auch in beiden Fällen keine Dauerresultate feststellen konnten —. Wir haben somit im folgenden nicht 31, sondern 33 Fälle zur Betrachtung.

Vollständige Arbeitsfähigkeit haben wir also 19 mal unter 33 Fällen zu verzeichnen = 57,5 %. Auffallend ist die bei dem kleinen Material vielleicht zufällige Thatsache, dass alle 5 unter leichtem Fieber verlaufenen Fälle volle Arbeitskraft wiedererlangten. Indessen haben wir bei diesen Pat. einen erheblich längeren Klinikaufenthalt — 9 Tage mehr als durchschnittlich bei den fieberlosen Fällen —, dann aber können wir daraus ersehen, dass, wie auch von anderen Autoren betont wird, eine einmalige, kurze Temperatursteigerung nicht auf eine Vereiterung der Haematocele hinweist und die Prognose nicht zu trüben braucht.

Inwieweit in den unter B, a aufgezählten Fällen die abgelaufene Tubargravidität mit den Komplikationen, die nach dem Part. resp Abort eintreten, in ursächlichem Zusammenhang steht, ist nicht sicher zu entscheiden. Da jedoch unter 10 Geburten, die überhaupt in unseren Fällen (cf. später) nach der Entlassung vorkommen, 4 mal im Anschluss an einen Partus Erscheinungen von chronischer Pelveo-peritonitis auftraten — also in einem unverhältnismässig hohen Prozentsatz — so ist man vielleicht berechtigt, anzunehmen, dass infolge der Tubenschwangerschaft und der durch die konservative Behandlung bedingten längeren Irritation des Pelveo-Peritoneums hier — wie Küstner hervorbebt — ein locus minoris resistentiae für eine spätere Infektion post. part. gebildet

wurde, der durch eine Operation vielleicht hätte ausgeschaltet werden können. Wir rechnen deshalb diese 4 Fälle ad. mal. part. und haben somit [8 und 2 (hinter 6 erwähnte Fälle) und 4] 14 Fälle von ungünstigem Behandlungserfolg bezüglich Arbeitsfähigkeit und Beschwerden = 42,5 %.

Unter diesen 14 Fällen war 3 mal eine sekundäre Operation nötig: je 1 mal wegen Retroflex. ut. fix., wegen entzündlicher Adnexerkrankung, und wegen erneuter Tubenschwangerschaft. Hervorzuheben ist noch, dass in dem Falle von Vereiterung und Incision der Haematocele das Dauerresultat recht ungünstig war, indem die Patientin ihre volle Arbeitsfähigkeit nicht wiedererlangte. Unter unseren konservativ behandelten Fällen war kein Todesfall während oder gleich nach der Behandlung. Also Mortalität = 0 %.

Vergleichen wir unsere Ergebnisse mit denen Prochownicks resp. v. Scanzonis,*) so giebt der erstere Autor an, dass von seinen 44 rein konservativ behandelten Fällen von Tubenschwangerschaft nur 18 = 43 % (im Gegensatz zu 81 % der Laparatomierten) vollkommen beschwerdefrei nach Ablauf der ersten Monate gewesen seien, demgegenüber v. Scanzoni bei einer nur 15,9tägigen Klinikbehandlung das ausserordentlich günstige Verhältnis von 73 % voller Arbeitsfähigkeit (in 56 Fällen) berichtet. (Thorn giebt 87 % voller Erwerbsfähigkeit an.) Besonders betont Prochownick, dass unter seinen exspektativ behandelten Fällen ihm mehrere sexuell und auch sonst völlig invalide Frauen nur allzusehr im traurigen Gedächtnis ständen.

Die Resultate der hiesigen Klinik stehen mit 57,5 % voller Arbeitsfähigkeit nach konservativer Behandlung der

*) Ihm kommt auf Grund des an der Königsberger Klinik in den Jahren 1898—1901 beobachteten Materiales (19 operierte und 20 konservativ behandelte Fälle von Ektopica) zu folgendem Ergebnis: »Das Resultat ist bei beiden (operativer und konservativer Therapie) schliesslich ein gutes, nur mit dem grossen Unterschied, dass die Zeit des Eintrittes des günstigen Resultates bei letzterer Methode oft recht lang, sogar Jahre lang auf sich warten lässt.« Er plädiert deshalb aus sozialen Gründen (wie Küstner u. a.) für ein operatives Vorgehen, um den Frauen aus den arbeitenden Klassen möglichst früh ihre volle Arbeitsfähigkeit wiederzugeben.

Extrauterina in der Mitte zwischen den Ergebnissen der beiden Autoren, neigen sich jedoch — wenn auch nur wenig — nach der Seite Prochownicks hin.

Auch in der Frage der Konzeption nach konservativ resp. operativ behandelter Tubenschwangerschaft weisen Prochownick und v. Scanzoni direkt entgegengesetzte Resultate auf. Während Prochownick gerade als Stütze für eine möglichst operative Therapie neben der kürzeren Krankheitsdauer und den weit besseren Dauerresultaten auch noch die günstigeren Erfolge in der Konzeptionsfähigkeit hervorhebt — in 53 % nach Laparatomie gegenüber 50 % bei rein exspektativer Behandlung, unter denen ausserdem noch 8 mal zuerst Abortus eintrat, berichtet v. Scanzoni aus der Leipziger Klinik direkt Widersprechendes; danach konzipierten von den exspektativ behandelten Frauen . . . . . 37 %
» » Laparatomierten . . . . . 17 %

Von unseren 33 Fällen hatten 12 Frauen konzipiert nach der Entlassung; es traten ein:

a) erneute Tubenschwangerschaft bei 2 Frauen,
b) Abortus » 0 »
c) part. praemat. » 1 »
d) » matur. » 9 »

unter den letzten waren 6 mal 1 malige Schwangerschaft, 1 mal Zwillingsschwangerschaft und 2 mal zwei Geburten.

Es konzipierten demnach 36,3 %; also ein ähnliches Ergebnis, wie v. Scanzoni berichtet; es abortierte keine Pat. und nur eine machte Frühgeburt durch — im Gegensatz zu Prochownicks Resultaten, nach dessen Bericht (s. o.) 8 mal bei der ersten Gravidität nach der Entlassung Abortus eintrat; jedoch trat 2 mal erneute Tubenschwangerschaft nach der konservativen Behandlung ein.

Fassen wir unsere obigen Ausführungen zusammen, so ergeben unsere Resultate der konservativen Behandlung der frühzeitig unterbrochenen Tubenschwangerschaft Mittelwerte zwischen denen Prochownicks und v. Scanzonis sowohl in der Dauer des Klinikaufenthalts als auch in der späteren Arbeits- und Konzeptionsfähigkeit. Wir haben eine fast doppelt so lange Dauer der Spitalbehandlung 30,5 (15,9) Tage, einen

ganz erheblich kleineren Prozentsatz an voll wiedererlangter Arbeitsfähigkeit (57,5 %) als v. Scanzoni (73 %). Nur in der Konzeptionsfähigkeit stimmen unsere Resultate 36,3 % mit denen v. Scanzonis (37 %) überein. Wenn wir doch immerhin um 14,5 % bessere Erfolge betreffs der vollkommenen Arbeitsfähigkeit als Prochownick aufzuweisen haben, so sind die Resultate der konservativen Therapie im Hinblick auf 81 % Dauerheilung der Laparotomierten bei Prochownik doch wenig ermutigend, weiter auf diesem Wege fortzuschreiten, besonders dann nicht, wenn die Frauen einmal nicht lange genug absolute Bettruhe, am besten in sachgemässer Klinikbehandlung, innehalten und sich infolge äusserer, misslicher Verhältnisse im Hause später nicht noch mehrere Wochen strenge Schonung gewähren können. Wird aber die konservative Behandlung eingeschlagen, so muss sie eine streng konservative — Bettruhe, Opium, Eisblase — sein. Man könnte vielleicht versuchen, nach genügender Konsolidierung der Haematocele eine schnellere und vollständigere Resorption des Blutergusses durch Heissluftbehandlung zu erzielen.

Ein abschliessendes Urteil über die Therapie der früh unterbrochenen Extrauterina können wir jedoch nicht gewinnen, ehe wir nicht den Vergleich mit den Dauerresultaten der in der hiesigen Klinik laparatomierten Fälle von Ectopicae, soweit sie unter gleichen Bedingungen wie die konservativ behandelten stehen, ziehen können; die Bearbeitung der operierten Fälle von Tubenschwangerschaften wird voraussichtlich in kurzer Zeit von anderer Seite her erfolgen.

* * *

Zum Schlusse erfülle ich die angenehme Pflicht, Herrn Geheimrat Werth für die Anregung zu dieser Arbeit und die Überlassung des Materials, sowie dem Herrn Assistenzarzt Dr. Hochne für die allzeit liebenswürdige Unterstützung bei der Abfassung derselben meinen verbindlichsten Dank auszusprechen.

Litteratur-Verzeichnis.

1. Blomberg, H. Über die diagnostische Bedeutung der Menstruationskurven bei Tubenschwangerschaft. Inaug.-Dissert. Kiel 1901.
2. v. Braun-Fernwald, R. Zur Ätiologie, Diagnostik und Therapie der Extrauteringravidität. Archiv für Gyn. Bd. 66, 3. Heft, 1902.
3. Dobbert, Th., Petersburg. 60 Fälle in frühen Entwicklungsstadien unterbrochener Tubenschwangerschaft. Archiv für Gynäk. Bd. 66 S. 71 (1902).
4. Fabricius, P. Beiträge zur Diagnose der Extrauterina Refer. Centralblatt für Geburtsh. u. Gynäk. 1902.
5. Fehling. Die Bedeutung der Tubenruptur. Zeitschrift für Geb. u. Gyn. Bd. 38 (1898).
6. Frommels Jahresberichte für Geburtshülfe und Gynakologie. Jahrgg. 1895—1901.
7. Ihm, Ed. Zur Therapie der Extrauterinschwangerschaft (aus der Kgl. Frauenkl. zu Königsberg). Zeitschrift für Geb. u. Gyn. Bd. 46. 1901. S. 282.
8. Käuffer, F. Über Laparatomie bei freier, intraperitonealer Blutung infolge von früh geborstener Tubenschwangerschaft. Inaug. Dissert. Kiel 1901.
9. Krönig, J. Referat über Tubenschwangerschaft in der Naturforscherversammlung zu Hamburg. Ref. Centralblatt für Geburtsh. u. Gynäk. Bd. XXV. S. 1163.
10. Küstner, O. Extrauterinschwangerschaft. Ref. Frommels Jahresberichte, 1899.
11. Lindenthal. Beitrag zur Therapie der Extrauterinschwangerschaft. Monatsschr. für Geb. u. Gyn. Bd. XI, 1 (1900).

12. Madlener. Bericht der gynäkolog. Gesellsch. in München. Refer. Centralblatt für Gynäk. Bd. 26. Jahrg. 1902. S. 854.
13. Ohl, N. Über Haematocele retrouterina. Inaug. Dissert. Berlin 1899.
14. Prochownik, L.
    a) Die Behandlung der ektopischen Schwangerschaft mit Morphiumeinspritzung nach v. Winckel. Ref. Centralbl. für Geburtsh. u. Gyn. Bd. 19, Seite 1081.
    b) Ein Beitrag zur Mechanik des Tubenabortes. Archiv für Gynäkologie Bd. XLIX. Heft 2.
    c) Die Anzeigestellung zum chirurgischen Eingriff bei extrauteriner Schwangerschaft. Münchener medizin. Wochenschrift. Bd. 47, 2 (1900).
15. Reichert, O. 30 Fälle von Extrauteringravidität und Haematocele. Inaug. Dissert. Heidelberg 1900.
16. v. Scanzoni, C. Über Dauerresultate bei konservierender Behandlung frühzeitig unterbrochener Extrauteringravidität. Archiv für Gynäkologie, Bd. XLVI, S. 558.
17. Thorn, W. Grenzen der operativen Therapie der Extrauterinschwangerschaft. Ref. Centralblatt für Gyn. Bd XXII, No. 41, S. 1111.
    » Diskussion über Tubargravidität in der magdeburg. mediz. Gesellschaft. Sitzungsbericht. Münch. mediz. Wochenschrift 1902, S. 1282.
18. Ulesko-Stroganowa, K. Anatomische Veränderung der schwangeren Tube im Bereiche der Eiinsertion. Monatsschrift für Geburtsh. u. Gynäk. 1900, Bd. 12.
19. Veit, J. Zur Behandlung der frühen extrauterinen Schwangerschaft. Zeitschrift für Geburtsh. u. Gynäk. Bd. XL, Heft I.
20. Vogeler, J. Ein Fall von abgelaufenem doppeltem tubarem Abort. Inaug.-Dissert. Kiel 1900.
21. Weindler, F. Die Diagnose der frühzeitigen Extrauteringravidität mit Hülfe der Menstruationskurven. Archiv für Gynäk. Bd. 61. 1900.
22. Werth, R. Beiträge zur pathologischen Anatomie und Therapie der Extrauterinschwangerschaft. Stuttgart 1887.

Curriculum vitae.

Ich, Sophus, Christian, Johannes Leisner, evangelisch-lutherischer Konfession, wurde am 24. Oktober 1880 in Ellerbek bei Kiel geboren als Sohn des damaligen Hauptlehrers Georg Leisner und dessen Frau Katharina, geb. Dehn. Seit Novbr. 1883 lebe ich in Kiel-Gaarden bei meinen Eltern. Von 1886 bis Ostern 1889 besuchte ich die von meinem Vater geleitete Knaben-Mittelschule zu Gaarden, danach von Ostern 1889 bis 1898 das Kgl. Gymnasium zu Kiel, das ich Ostern 1898 mit dem Zeugnis der Reife verliess. Die 4 ersten Semester meines medizinischen Studiums verbrachte ich an der hiesigen Christian Albrechts-Universität, an der ich im März 1900 das Tentamen physicum bestand. Die beiden folgenden Semester studierte ich in München, dann beschloss ich meine medizinischen Studien hier in Kiel, wo ich die letzten 3 Semester — seit Ostern 1901 — lebte. Am 16 Januar 1903 bestand ich das medizinische Staatsexamen, ebenfalls an der hiesigen Universität, und am 17. Januar das Rigorosum.